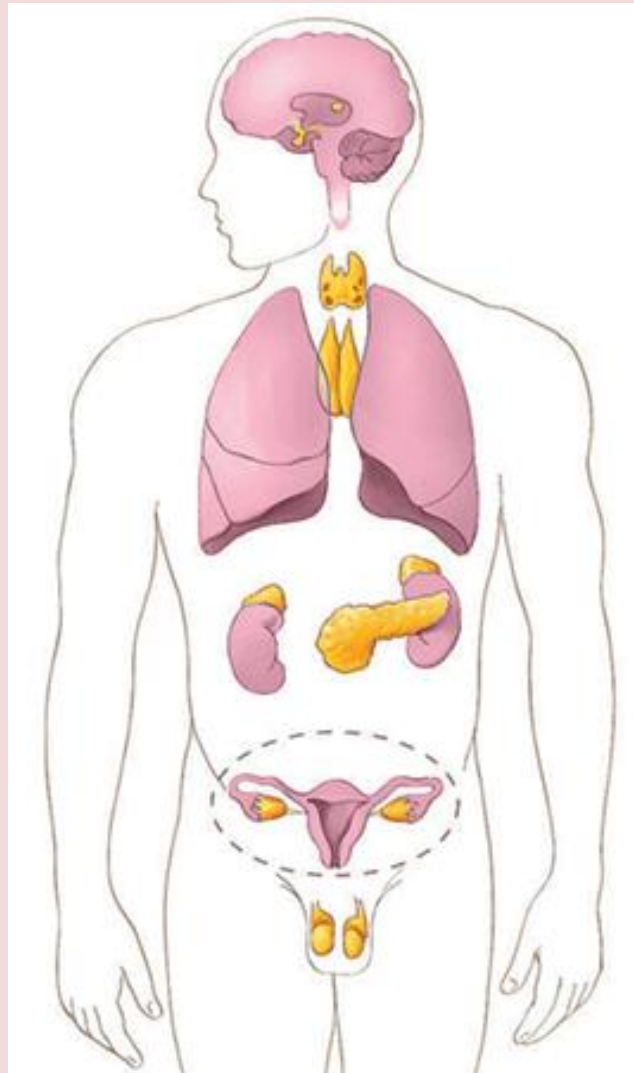


## OSTEOPATÍA INTEGRAL

Un nuevo avance, un nuevo paso, una nueva visión holística de la osteopatía.



Gaia recibe ese Amor y en su corazón logra una Unificación con Dios, sanando así la consciencia colectiva equilibrando los polos masculino y femenino.



## TOMO 2 – El funcionamiento

**INDICE - 2**

APARATO DIGESTIVO, páginas de 1 a 39

SISTEMA NERVIOSO, páginas de 40 a 61

REPRODUCCIÓN Y SEXUALIDAD, páginas de 62 a 74

SISTEMA ENDOCRINO, páginas de 75 a 106

TRACTO RESPIRATORIO, páginas de 107 a 120

SISTEMA EXCRETOR, páginas de 121 a 137



Esta recopilación ha sido posible gracias a la información recogida en

Enciclopedia Libre Wikipedia,

a la Junta de Andalucía, a la Dtra. Lourdes Luengo (bióloga),

a Embriología Médica Langman, a Aula Virtual de Biología,

a Universidad de Zaragoza,

a UNED, a SEDCA, a Revista Salud y Nutrición,

a todos ellos les doy las gracias y

principalmente a "los de arriba" por la fuerza que me han mandado.

GRACIAS A TODOS.

Junio 2008

## OSTEOPATÍA INTEGRAL

Un nuevo avance, un nuevo paso, una nueva visión holística de la osteopatía.



¿De qué se trata? De ir adaptando el trabajo de los maestros a los tiempos y necesidades actuales. Cuando Taylor Still (el padre) desarrolló la osteopatía, la sociedad vivía de una manera muy distinta a la actual, era más tranquila.

Nuestra sociedad se ha convertido en la sin razón del ser humano, la palabra ya no se tiene en cuenta, sólo importan los resultados. Es preciso ir adaptando las terapias y la sanación de acuerdo al avance de la sociedad, incluido el retroceso de la misma.

La nueva visión de la osteopatía integral te invita a la chispa purificadora del fuego sagrado, la Kundalini, a alinear e integrar tu cuerpo, mente y espíritu. Por eso es básico el buen funcionamiento del sacro. Es el centro fundamental para que los demás puntos puedan alinearse y cimentar la estructura.

La osteopatía integral puede ayudarte a destapar bloqueos aparentes en algunos chacras específicos para despejarlos y alinearlos. Representa la sanación y la integración. Esta medicina puede remover toxinas, rejuvenecer y transformar la enfermedad y el desequilibrio. Es la energía que se mueve desde la base de la espina dorsal para salir por el chakra coronario. Representa el aparato estructural básico de tus motivaciones, instintos, deseos y tu movimiento innato hacia la integridad. La osteopatía integral te pide que mudes la piel de tu pasado y entres a los fuegos de la transmutación alquímica. En esto, se revela el renacimiento. Este deseo es una respuesta innata codificada en las profundidades de tu ser, en tus archivos akásicos.

La osteopatía integral representa también la conexión entre experiencias físicas extáticas y la luz de la conciencia superior. Esta es una iniciación de despertar a través del cuerpo y los sentidos en vez de negarlos. La vibración del centro, tu centro está representado por el eje central de tu columna vertebral, alrededor de la cual nacen espirales de la energía universal.

Cuando una parte del cerebro medra en la rutina, las pautas, la predictibilidad, puedes estar viviendo en la sombra, puedes estar viviendo tu vida con el piloto automático, pareciendo estar separado de las elecciones motivadas por tu Yo esencial.

Una sombra, puede ser también vista como adhesiones a creencias culturales. Un ejemplo de esto es tener la dieta o la casa adecuada, el auto adecuado, la práctica de meditación adecuada, etc. Otra sombra es el querer que los demás se ajusten a tus pautas o cumplimenten tus deseos a fin de crear un falso sentimiento de seguridad y autoestima. Otra sombra es el apego al cuerpo físico o estar atrapado en deseos sensuales. Tal vez te identificas tanto con tu cuerpo y como luce, que piensas que eres tu cuerpo. Esto puede ayudar a la ilusión de separatividad de tu Yo esencial.

La osteopatía integral trabaja con las cuestiones y deseos físicos contenidos en tu cuerpo. Apártate de tu autoenjuiciamiento y cuestiones de expresión sexual. Utiliza la Osteopatía integral para experimentar la sexualidad alineada con el amor. Ve a tu cuerpo como una herramienta sagrada para la transformación.

La osteopatía integral te da la Fuerza Vital, la percepción, sabiduría del cuerpo, motivación, deseo, instinto, creatividad, Kundalini, integración, purificación, intimidad. Te ayuda a recuperar los archivos akásicos.

Soy consciente que algunos de "Vds", no entenderán este lenguaje, pero de la misma manera que Andrew Taylor Still (6-8-1828/12-12-1917) padre de la osteopatía estructural, que William Garner Sutherland (1873-1954), discípulo directo de Still padre de la osteopatía craneal y descubridor del movimiento respiratorio primario, sus discípulos Harold Magoun (que publica en 1966, Osteopathy in the Craneal Field), Viola Firman, John Upledger, Denis Brooks, y Juan Antonio Lomba ya tuvieron serios contratiempos con sus homólogos y

## OSTEOPATÍA INTEGRAL

Un nuevo avance, un nuevo paso, una nueva visión holística de la osteopatía.

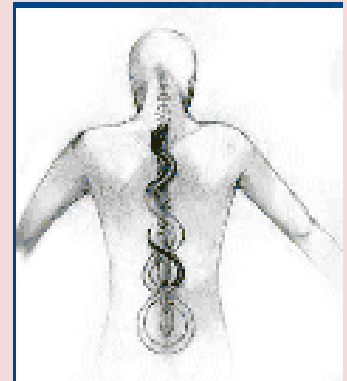
hasta la fecha no se habían producido cambios importantes en la Osteopatía y que ahora gracias al desenterramiento de la cultura Maya (pueblo de la sabiduría), ha sido posible una nueva visión, comprensión y alcance de la misma.

Después de sentir más de 5000 cabezas, creo que ha llegado el momento de rendir homenaje a mis maestros, (tanto directos como indirectos). Ellos sí lo entenderían.

William Sutherland devolvió a la mano la importancia que nunca hubiese debido perder en medicina. Él decía a los docentes en Osteopatía: **"Enseñen a los dedos de sus estudiantes cómo sentir, cómo pensar, cómo ver, y luego, déjenlos tocar"**.

El Creador diseñó a la Creación para reflejar al Creador. Los intrusos han distorsionado el diseño original. El ADM (ADN Mitocondrial) contiene todos los códigos para la operación del total de los procesos corporales, debe ser restaurado y elevado de nuevo a su frecuencia original de Luz. Las sombras grabadas por los intrusos deben ser limpiadas y purificadas fuera del sistema y todas las formas-pensamiento de separación, enfermedad y muerte deben de ser limpiados de las estructuras de la memoria celular, las cuales están contenidas en el ADM. Estas conexiones se internan a través de los sutiles canales de energía del cuerpo, los meridianos de la acupuntura y los chakras y nadis de los lenguajes y culturas basados en el Sánscrito.

Si tuviera que poner un título, sería "Acerca de Convertirse en un Ser Humano", tendrás que lidiar con tus sentimientos cuando descubras cuanto de lo que pensabas que era importante es en realidad solo parte de la "Gran Mentira."



Hemos definido al amor como la ausencia de miedo, confianza en el Creador y la voluntad para poner la vida en juego por la verdad. Conectar con la Red Crística, el camino de regreso a casa.

Esta nueva comprensión está reflejada ampliamente en mi labor de docencia con el objetivo de compartir y ofrecer la oportunidad de cambiar o inclusive modificar cualquier punto después de un profundo análisis, porque la base está en la familia, en el grupo, en la tribu y lo importante no es el trabajo individual, sino la vibración final del conjunto.

Con amor, servicio y humor.

Ramón Rosell i Prats D.O.I.

Para más información: [ramonrosellprats@gmail.com](mailto:ramonrosellprats@gmail.com)

## OSTEOPATÍA INTEGRAL

Un nuevo avance, un nuevo paso, una nueva visión holística de la osteopatía.

### SELECCIONATE

Curso interactivo, participativo, para personas que quieran desarrollar los sentidos; sentir, pensar, ver con las manos, personas inquietas culturalmente, que disfruten aprendiendo, investigadoras natas.

“caminante no hay camino, se hace camino al andar” SERRAT-Machado

Al igual que la alquimia, poco se aprende de ella por libros, pero mucho por meditación, intuición y contemplación. Libro de Thot

A veces, la aprensión ante una enfermedad produce más destrozo en nuestro organismo que la enfermedad misma.

“La ciencia médica juega con la mecánica de los fenómenos, pero no conoce el fondo vital”. SAMAEL AUN WEOR

“El objetivo del médico debería ser encontrar la salud, la enfermedad la puede encontrar cualquiera”. ANDREW TAYLOR STILL.

"Enseñen a los dedos de sus estudiantes cómo sentir, cómo pensar, cómo ver, y luego, déjenlos tocar". WILLIAM SUTHERLAND.

“Felices vosotros que tenéis hambre de la verdad, que yo os satisfaré con el pan de la sabiduría” “Felices vosotros que tocáis, porque yo os abriré la puerta de la vida” MAESTRO JESUS.

“Aquel que pueda curar enfermedades es médico. Ni los emperadores, ni los papas, ni los colegios, ni las escuelas superiores pueden crear médicos” «Únicamente un hombre virtuoso puede ser buen médico» PARACELSO. “Lo que el médico necesita es el conocimiento de la naturaleza y de sus secretos”. «lo parejo cura lo parejo» PARACELSO.

“Si se busca la causa afuera nunca se encuentra la respuesta...” CONFUCIO.

“No existen enfermedades, sino enfermos”. HIPÓCRATES.

“Sólo el conocimiento que llega desde dentro es el verdadero conocimiento”. SÓCRATES.

“El alumno debe de superar al maestro”, cuando se da esta circunstancia realmente se es buen maestro.

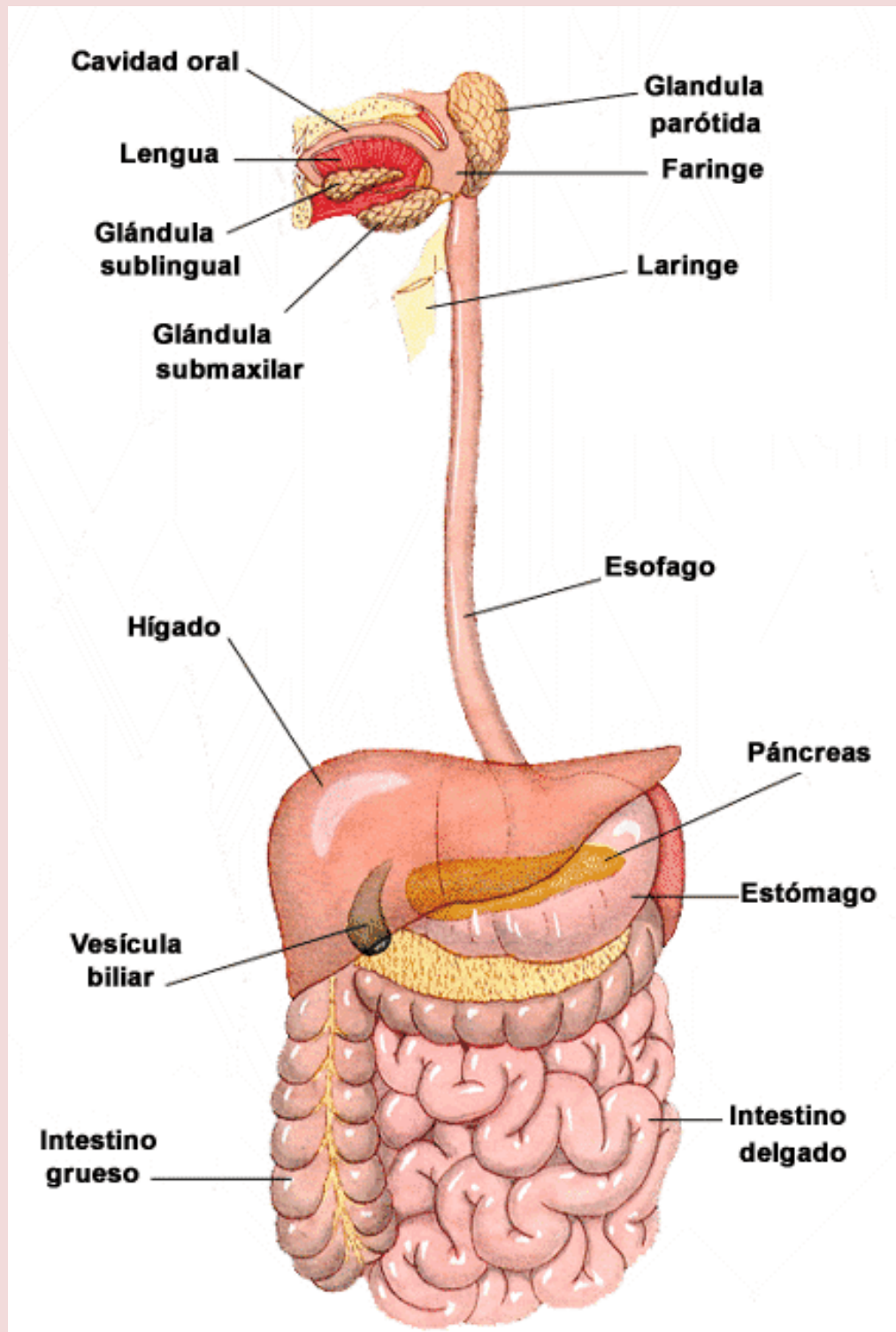
El conocimiento del cuerpo te llevará al conocimiento de la persona.

Todo problema psíquico no resuelto, somatiza en la estructura.

**“ACEPTAR, COMPARTIR Y DAR GRACIAS”.**



# Digestivo



## OSTEOPATÍA INTEGRAL

Un nuevo avance, un nuevo paso, una nueva visión holística de la osteopatía.

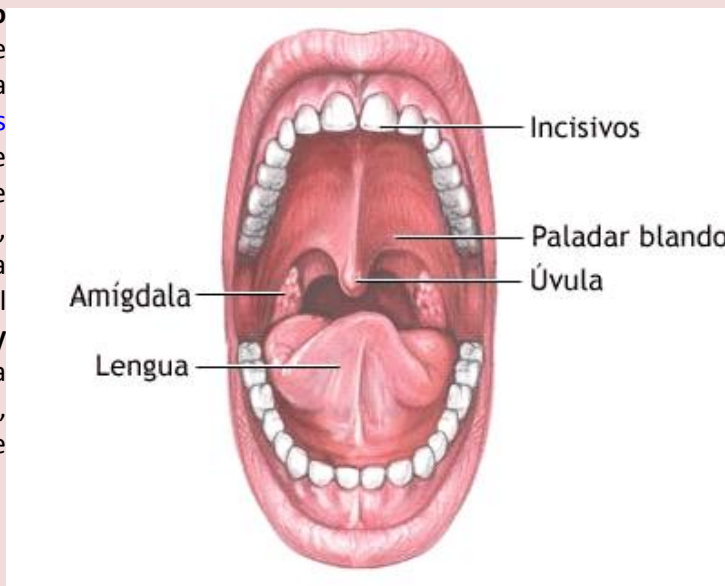
El Aparato Digestivo está formado por: 1) un largo tubo llamado **Tubo Digestivo**, y 2) las glándulas asociadas a este tubo o **Glándulas Anejas**.

### FUNCIÓN DEL APARATO DIGESTIVO

La función del Aparato Digestivo es la transformación de las complejas moléculas de los **alimentos** en sustancias simples y fácilmente utilizables por el organismo.

Estos compuestos nutritivos simples son absorbidos por las **vellosidades intestinales**, que tapizan el **intestino delgado**. Así pues, pasan a la **sangre** y nutren todas y cada una de las **células** del organismo

Desde la **boca** hasta el ano, el **tubo digestivo** mide unos **once metros** de longitud. En la **boca** ya empieza propiamente la digestión. Los **dientes** trituran los alimentos y las secreciones de las **glándulas salivales** los humedecen e inician su descomposición química. Luego, en la **deglución**, el bolo alimenticio cruza la **faringe**, sigue por el **esófago** y llega al **estómago**, una bolsa muscular de **litro y medio** de capacidad, cuya mucosa secreta el potente jugo gástrico, en el **estómago**, el alimento es agitado hasta convertirse en una papilla llamada quimo.

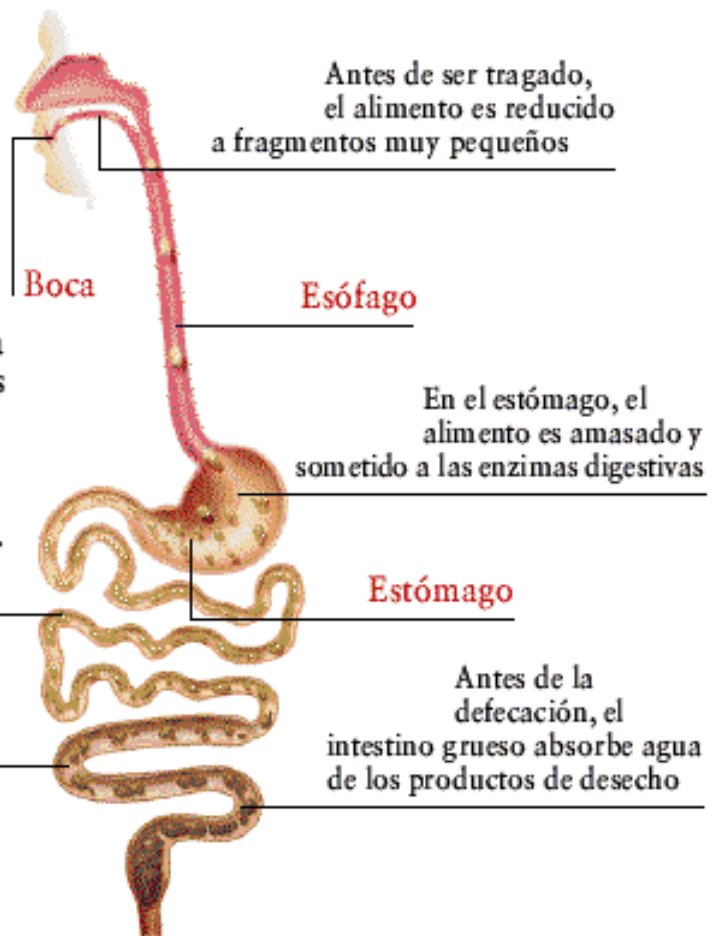


A la salida del estómago, el tubo digestivo se prolonga con el **intestino delgado**, de unos **siete metros** de largo, aunque muy replegado sobre sí mismo. En su primera porción o duodeno recibe secreciones de las glándulas intestinales, la **bilis y los jugos del páncreas**. Todas estas secreciones contienen una gran cantidad de enzimas que degradan los **alimentos** y los transforman en sustancias solubles simples.

El tubo digestivo continúa por el **intestino grueso**, de algo más de **metro y medio** de longitud. Su porción final es el **recto**, que termina en el **ano**, por donde se evacuan al exterior los restos indigeribles de los **alimentos**.

## CÓMO FUNCIONA EL APARATO DIGESTIVO

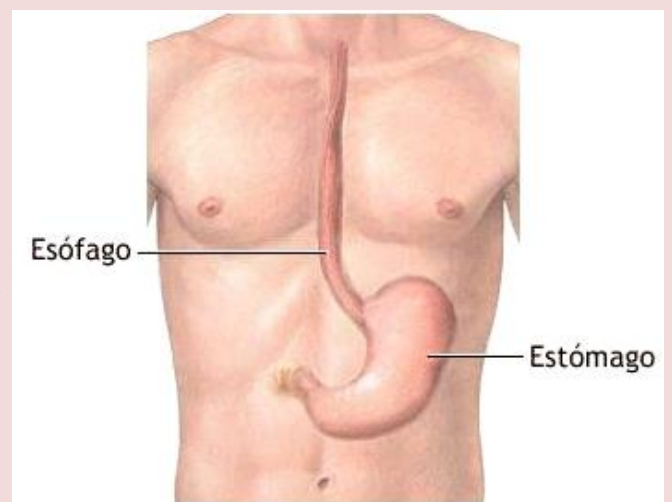
**E**L APARATO DIGESTIVO convierte los alimentos complejos en sustancias simples que pueden ser utilizadas por el cuerpo. El alimento es reducido a pequeños fragmentos por la masticación y después por la acción de las enzimas. Progresar por el aparato digestivo gracias a movimientos musculares llamados peristalsis. Una vez digeridos, los nutrientes son absorbidos y pasan a la sangre.



### Descripción anatómica

El tubo digestivo está formado por: boca, esófago, estómago, intestino delgado que se divide en duodeno, yeyuno, íleon.

El intestino grueso, que se compone de: ciego y apéndice, colon y recto. El hígado (con su vesícula biliar) y el páncreas forman parte del aparato digestivo, aunque no del tubo digestivo.

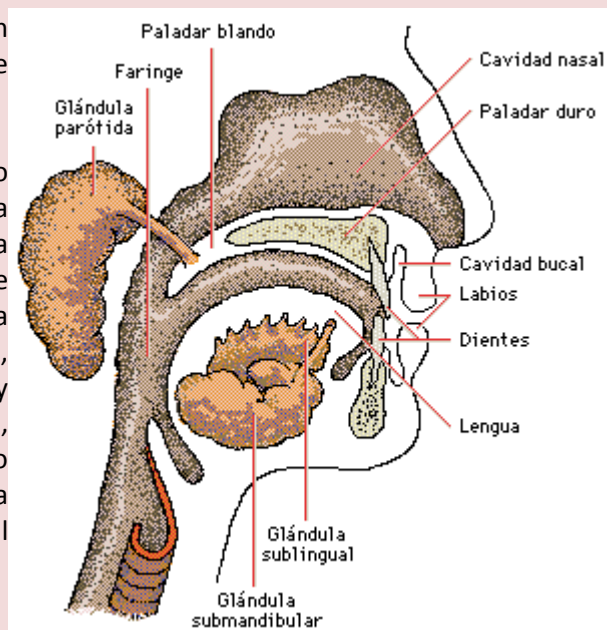




### La boca

La boca es el principio del tubo digestivo. En la imagen de la derecha puedes ver una imagen de la boca, que delimita al fondo con la faringe.

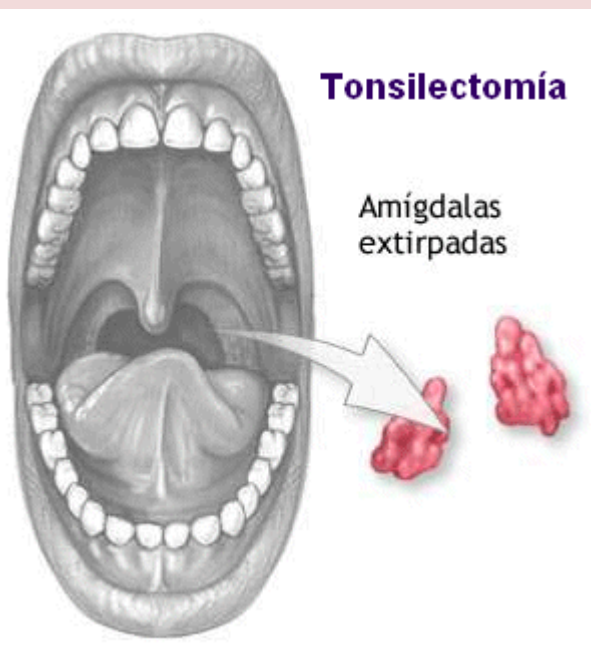
En la parte superior está el **paladar duro**, sostenido por el **hueso palatino**, y el **paladar blando**, con la úvula o campanilla al final, que se eleva de forma refleja cuando deglutimos, impidiendo el paso de de alimento hacia las fosas nasales. En la base de la cavidad oral está la lengua, un órgano musculoso que, además de articular la fonación cuando hablamos y contener las **papilas gustativas**, participa activamente, junto con la saliva, en la formación del bolo alimenticio que vamos a deglutir o "tragar". La lengua también interviene en la **deglución**, empujando al bolo alimenticio hacia atrás, hacia la faringe.



Los **dientes** y las glándulas salivales ayudan a descomponer los alimentos para ser digeridos. **La saliva** está formada por **agua y sales minerales** disueltas en ella. Contiene, además, mucina, albúmina, amilasa salival o ptilina y lisozima. La **amilasa** es la primera enzima que comienza la digestión química del alimento, concretamente del almidón, un polisacárido que abunda en alimentos como la patata, el pan o el arroz (véase **glúcidos**, de la sección **Alimentación y Salud**). Si mantenemos durante un buen rato un trozo de pan en la boca, terminaremos apreciando un sabor dulce, debido a que el almidón comienza a descomponerse en moléculas de glucosa. También el **páncreas** produce **amilasa**, presente en el jugo pancreático, para completar la digestión del almidón. Si en un análisis de sangre se encuentra **amilasa pancreática** ello indica una **pancreatitis**, afección grave del páncreas que puede ser aguda o crónica, y que provoca un muy fuerte dolor abdominal o un importante malestar general.

La **lisozima** es una enzima presente en la saliva y las lágrimas, actuando como una barrera frente a las infecciones. También es muy abundante en la clara del huevo, de donde se extrae para su uso industrial, en particular para el control de las bacterias lácticas en los vinos. La **lisozima** fue descubierta por **Fleming**, el mismo que descubrió la **penicilina**. Además de encontrarse en la saliva y en las lágrimas, en el ser humano la lisozima está presente en el bazo, los pulmones, los leucocitos, el plasma, la leche y el cartílago. La deficiencia en lisozima, debida a mutaciones en un **gen** del **cromosoma 12**, ha sido asociada a un aumento de la propensión a las **infecciones**.

Las amígdalas o tonsilas están compuestas de tejido linfático y constituyen una defensa contra las **infecciones**. Sin embargo, en algunas personas, particularmente en los niños con amígdalas más



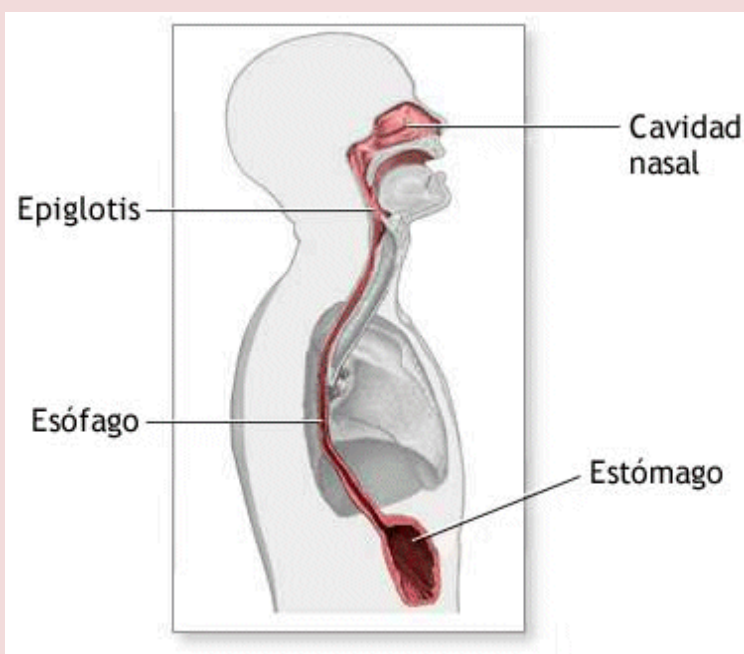
## OSTEOPATÍA INTEGRAL

Un nuevo avance, un nuevo paso, una nueva visión holística de la osteopatía.

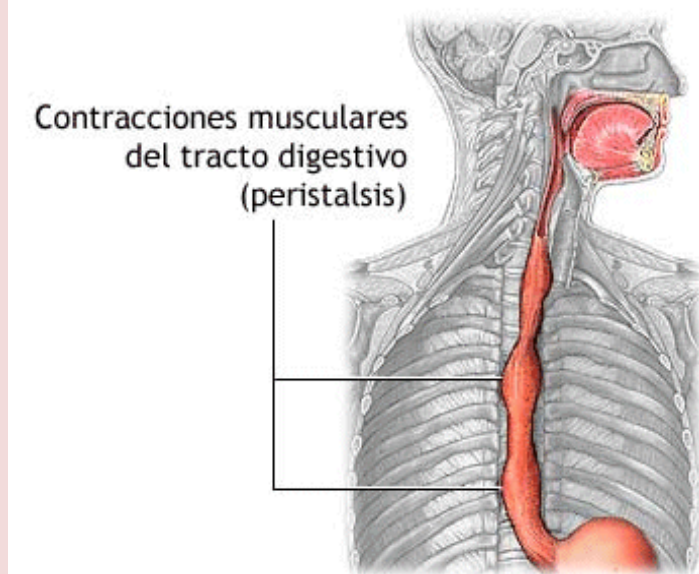
grandes, estas glándulas pueden funcionar con menos eficiencia y producir infecciones de oído y garganta u obstruir la respiración. En estos casos, es recomendable la extirpación quirúrgica de las amígdalas o tonsilectomía.

### Esófago:

El **esófago** es un conducto músculo membranoso que se extiende desde la faringe hasta el **estómago**. De los incisivos al cardias porción donde el esófago se continúa con el **estómago** hay unos **40 cm**. El esófago empieza en el cuello, atraviesa todo el tórax y pasa al abdomen a través del hiato esofágico del diafragma. Habitualmente es una cavidad virtual. (es decir que sus paredes se encuentran unidas y solo se abren cuando pasa el bolo alimenticio).



El esófago conecta la nariz y la boca con el estómago. La epiglotis se pliega sobre la tráquea cuando se produce la deglución para evitar que la sustancia digerida sea inhalada por los pulmones. Cuando una persona es incapaz de tragar debido a una enfermedad o por estar en coma, se puede introducir un tubo, bien sea a través de la boca o de la nariz, se lo pasa por la epiglotis y baja por el esófago hasta llegar al estómago. Los nutrientes pasan a través del tubo directamente al estómago.



### Peristalsis

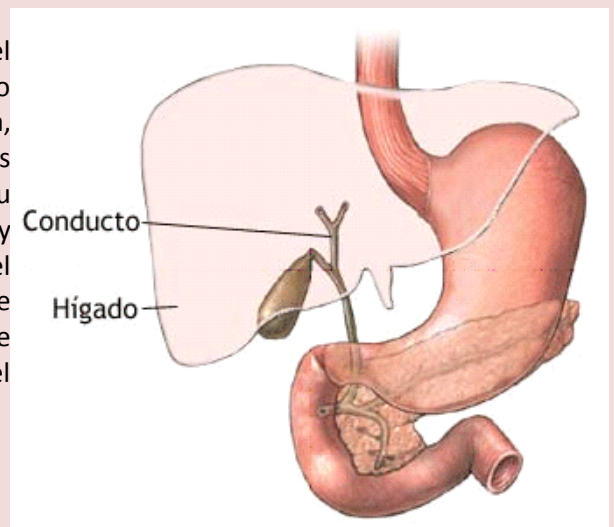
La serie de contracciones musculares normales, coordinadas y rítmicas que ocurren automáticamente para hacer pasar los alimentos a través del tracto digestivo se conoce como peristalsis.

## OSTEOPATÍA INTEGRAL

Un nuevo avance, un nuevo paso, una nueva visión holística de la osteopatía.

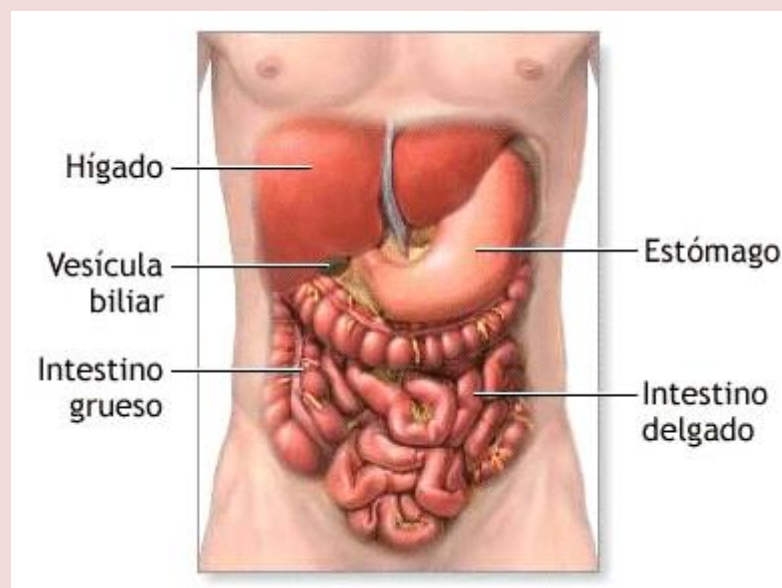
### Estómago:

El **estómago** es un órgano que varía de forma según el estado de repleción (cantidad de contenido alimenticio presente en la cavidad gástrica) en que se halla, habitualmente tiene forma de J. Consta de varias partes que son: **fundus**, **cuerpo**, **antro** y **píloro**. Su borde menos extenso se denomina **curvatura menor** y la otra **curvatura mayor**. El **cardias** es el límite entre el **esófago** y el estómago y el **píloro** es el límite entre estómago y duodeno. En un individuo mide aproximadamente 25 cm. del cardias al píloro y el diámetro transverso es de 12 cm.



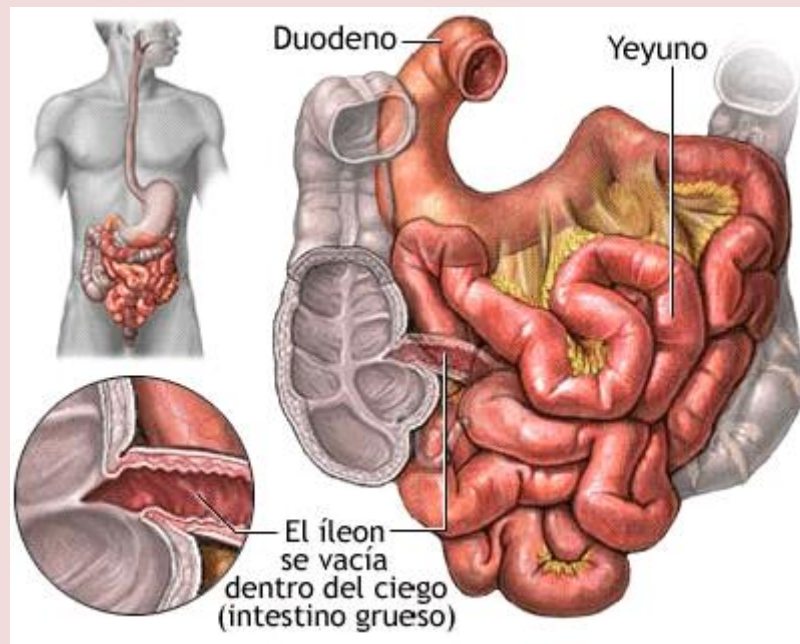
### Intestino delgado:

El intestino delgado se inicia en el píloro y termina en la válvula ileoceal, por la que se une a la primera parte del **intestino grueso**. Su longitud es variable y su calibre disminuye progresivamente desde su origen hasta la válvula ileoceal.



## OSTEOPATÍA INTEGRAL

Un nuevo avance, un nuevo paso, una nueva visión holística de la osteopatía.

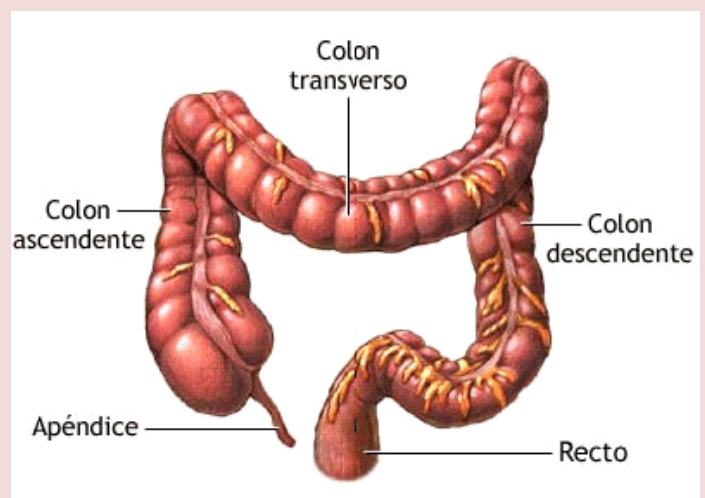


El **duodeno**, que forma parte del **intestino delgado**, mide unos 25 - 30 cm. de longitud; el intestino delgado consta de una parte próxima o yeyuno y una distal o íleon; el límite entre las dos porciones no es muy aparente. El duodeno se une al **yeyuno** después de los 30 cm. a partir del **píloro**. El yeyuno-íleon es una parte del intestino delgado que se caracteriza por presentar unos extremos relativamente fijos: El primero que se origina en el duodeno y el segundo se limita con la **válvula ileocecal** y primera porción del **ciego**. Su calibre disminuye lenta pero progresivamente en dirección al **intestino grueso**. El límite entre el yeyuno y el íleon no es apreciable. El intestino delgado presenta numerosas **vellosidades intestinales** que aumentan la superficie de absorción intestinal de los nutrientes.

### Intestino grueso:

El **intestino grueso**. Se inicia a partir de la **válvula ileocecal** en un fondo de saco denominado **ciego** de donde sale el **apéndice vermiforme** y termina en el **recto**. Desde el **ciego** al **recto** describe una serie de curvas, formando un marco en cuyo centro están las asas del yeyunoíleon.

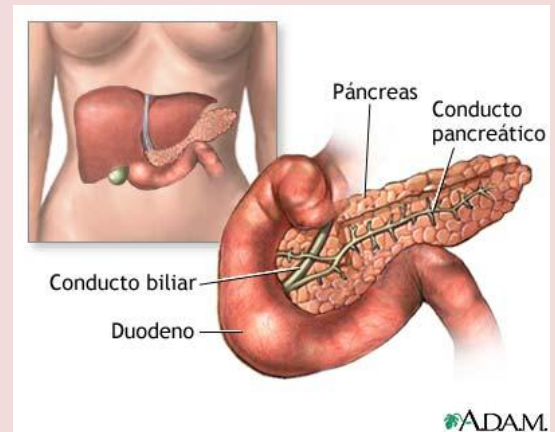
Su longitud es variable, entre 120 y 160 cm, y su calibre disminuye progresivamente, siendo la porción más estrecha la región donde se une con el **recto** o unión rectosigmoidea donde su diámetro no suele sobrepasar los 3 cm, mientras que el ciego es de 6 o 7 cm.



## OSTEOPATÍA INTEGRAL

Un nuevo avance, un nuevo paso, una nueva visión holística de la osteopatía.

Tras el **ciego**, la segunda porción del **intestino grueso** es denominada como **colon ascendente** con una longitud de 15 cm, para dar origen a la tercera porción que es el **colon transverso** con una longitud media de 50 cm, originándose una cuarta porción que es el **colon descendente** con 10 cm. de longitud. Por último se diferencia el **colon sigmoideo, recto y ano**. El recto es la parte terminal del tubo digestivo. Es la continuación del colon sigmoideo y termina abriéndose al exterior por el orificio anal.

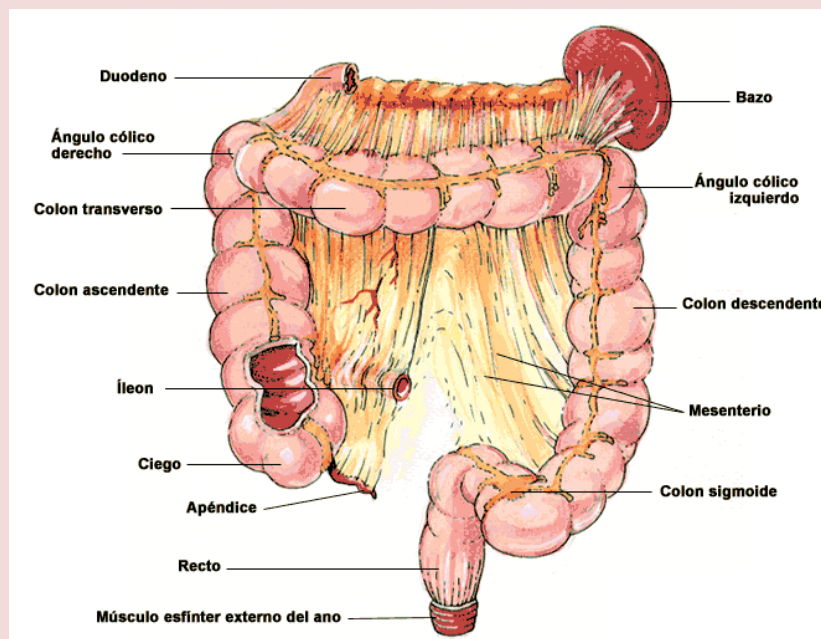


### Páncreas:

Es una glándula íntimamente relacionada con el duodeno, el conducto excretor del páncreas, que termina reuniéndose con el **colédoco** a través de la ampolla de Vater, sus secreciones son de importancia en la digestión de los **alimentos**.

### Bazo:

El **bazo**, por sus principales funciones se debería considerar un órgano del **sistema circulatorio**. Su tamaño depende de la cantidad de sangre que contenga.



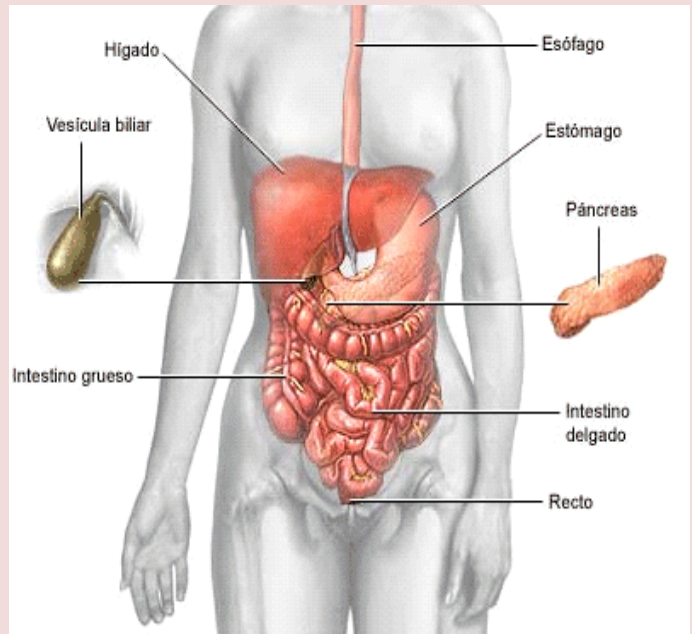
## OSTEOPATÍA INTEGRAL

Un nuevo avance, un nuevo paso, una nueva visión holística de la osteopatía.

### Fisiología del digestivo:

El tubo digestivo se encarga de la digestión de los **alimentos** ingeridos, para que puedan ser utilizados por el organismo. El proceso de digestión comienza en la **boca**, donde los alimentos son cubiertos por la saliva, triturados y divididos por la acción de la masticación y una vez formado el bolo, deglutidos. El **estómago** no es un órgano indispensable para la vida, pues aunque su extirpación en hombres y animales causa ciertos desordenes digestivos, no afecta fundamentalmente la salud.

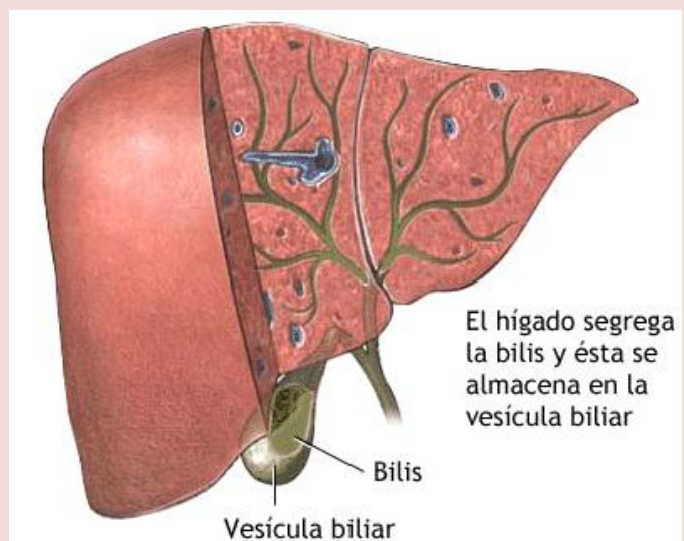
En el ser humano, la función esencial del **estómago** es reducir los **alimentos** a una masa semifluida de consistencia uniforme denominada quimo, que pasa luego al duodeno. El **estómago** también actúa como reservorio transitorio de **alimentos** y por el acidez de sus secreciones, tiene una cierta acción antibacteriana.



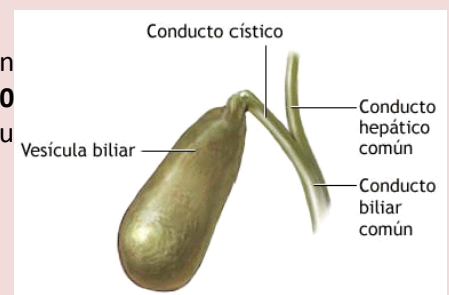
### Hígado:

El **hígado** es la mayor víscera del cuerpo pesa **1500 gramos**. Consta de **dos lóbulos**. Las **vías biliares** son las vías excretoras del hígado, por ellas **la bilis es conducida al duodeno**.

Normalmente salen dos conductos: derecho e izquierdo, que confluyen entre sí formando un conducto único. El conducto hepático, recibe un conducto más fino, el conducto cístico, que proviene de la vesícula biliar alojada en la cara visceral de hígado. De la reunión del conducto cístico y el hepático se forma el **colédoco**, que desciende al duodeno, en la que desemboca junto con el conducto excretor del **páncreas**.



La **vesícula biliar** es un reservorio músculo membranoso puesto en derivación sobre las vías biliares principales. Contiene unos **50-60 cm3 de bilis**. Es de forma ovalada o ligeramente piriforme y su diámetro mayor es de unos **8 a 10 cm**.



## OSTEOPATÍA INTEGRAL

Un nuevo avance, un nuevo paso, una nueva visión holística de la osteopatía.

### Más sobre El hígado

El Hígado, es la víscera más voluminosa del ser humano. Pesa alrededor de **1,5 kg**, es de color rojo oscuro y está situado en la parte superior derecha de la cavidad abdominal, justo bajo el **diafragma**.

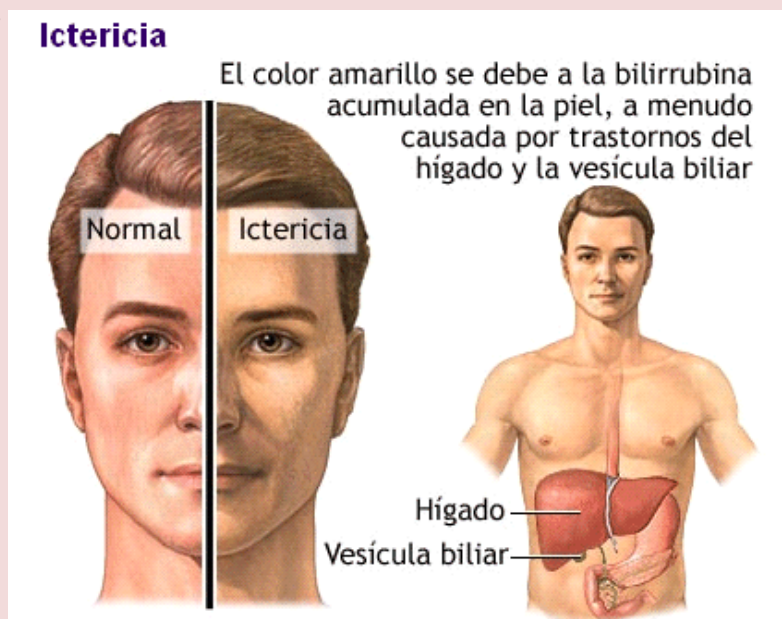
A diferencia de cualquier otro órgano, el hígado tiene dos vías por las que recibe **sangre**: la **arteria hepática** transporta sangre oxigenada procedente del **corazón**, y la **vena porta**, que transporta sustancias alimenticias desde el **estómago** y los **intestinos** (ver **Aparato digestivo** y **Alimentación y salud**) Estos **vasos sanguíneos** penetran en el tejido hepático y se dividen hasta formar capilares diminutos.

El hígado obtiene su propio suministro de sangre oxigenada de la arteria hepática, que se bifurca de la **aorta**. La sangre que abandona el hígado es recogida por las venas hepáticas, unidas entre sí para formar una sola vena hepática, que vierte la **sangre** que transporta en la vena cava inferior; desde la vena cava inferior la **sangre** regresa al lado derecho del **corazón**, para ser bombeada hacia los **pulmones**.

El hígado está constituido por formaciones diminutas que reciben el nombre de lobulillos (**ver una lámina interactiva**) y están separados entre sí por tejido conectivo; en la periferia también se encuentran los espacios porta, que contienen cada uno un conducto biliar, y una rama de la vena porta y otra de la arteria hepática. Estos lobulillos tienen forma hexagonal; están compuestos por columnas de células hepáticas o hepatocitos dispuestas de forma radial alrededor de la vena centrolobulillar, rodeadas por canales diminutos, conocidos como canaliculos, hacia los que se vierte la bilis que segregan los hepatocitos. Estos canales se unen para formar conductos cada vez más grandes, que terminan en el **conducto hepático**. El conducto hepático y el **conducto cístico**, procedente de la **vesícula biliar** forman el conducto común de la bilis, que descarga su contenido en el duodeno. Por lo general, en los primates y en los carnívoros el conducto pancreático se une con el conducto común de la bilis antes de penetrar en el intestino.

La **sangre** atraviesa el hígado a una velocidad aproximada de **1,4 litros por minuto**; en cualquier momento, el hígado contiene un 10% de toda la **sangre** del cuerpo. También contiene **sangre** procedente del **páncreas** y del **bazo**. Las células hepáticas ayudan a la **sangre** a asimilar las sustancias nutritivas y a excretar los materiales de desecho y las toxinas, así como **esteroides**, **estrógenos** y otras **hormonas**.

El hígado es un órgano muy versátil. Almacena **glucógeno**, **hierro**, **cobre**, y algunas **vitaminas** (vitamina A, muchas de las vitaminas del complejo vitamínico B, y vitamina D). Produce albúmina y otras **proteínas**, muchas de éstas son esenciales para la coagulación normal de la **sangre** (**protrombina** y **fibrinógeno**) y una sustancia anticoagulante que es la **heparina**.



## OSTEOPATÍA INTEGRAL

Un nuevo avance, un nuevo paso, una nueva visión holística de la osteopatía.

Los aminoácidos digeridos son desaminados en el hígado; es decir, su nitrógeno se extrae para que pueda ser utilizado por el cuerpo. El hígado también puede utilizar el nitrógeno para sintetizar **proteínas** a partir de **hidratos de carbono** o de **lípidos**. Además, produce muchas otras sustancias, como **hidratos de carbono**, a partir de **lípidos** o de **proteínas**.

El hígado también forma lípidos a partir de hidratos de carbono o de proteínas, lípidos que almacena para verterlos después a la **sangre** en forma de ácidos grasos libres que pueden ser degradados para obtener energía. El hígado también sintetiza **colesterol**.

Unos fagocitos especiales (véase **Sistema inmunológico**) que se encuentran en el hígado eliminan las sustancias extrañas y las bacterias de la sangre. El hígado también depura muchos fármacos y segrega **bilirrubina** (producto de la degradación de la hemoglobina), y muchas otras sustancias, incluyendo **enzimas**. Las actividades que el hígado realiza generan una gran cantidad de calor, lo cual influye en la temperatura corporal. El hígado de los mamíferos contiene depósitos de vitaminas del complejo vitamínico B; una de ellas, la vitamina B12, se utiliza para tratar la **anemia perniciosa**. El hígado también almacena otros agentes antianémicos que se producen en otras partes del cuerpo.

### Enfermedades hepáticas

El término **hepatitis** (del griego *hepar* que significa hígado) se utiliza para definir cualquier inflamación del hígado. La causa más frecuente de hepatitis es una **infección vírica**. La hepatitis también puede ser producida por **agentes químicos** o venenos, por **drogas**, por **bacterias** o toxinas bacterianas, por enfermedades producidas por amebas y por ciertas infecciones parasitarias.

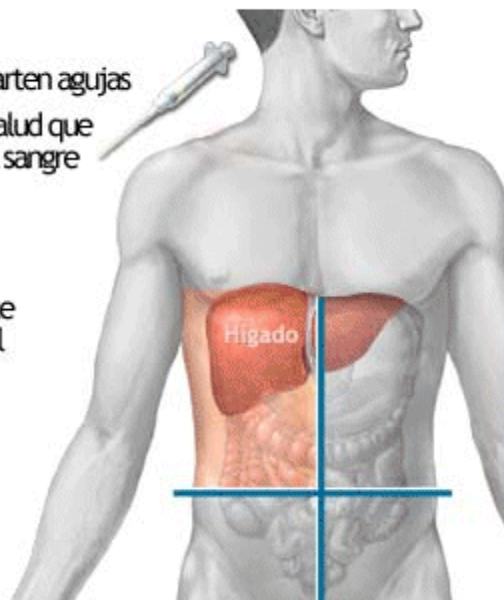
### Hepatitis C

Factores de riesgo:

- Personas que comparten agujas
- trabajadores de la salud que están expuestos a la sangre infectada

Síntomas posibles:

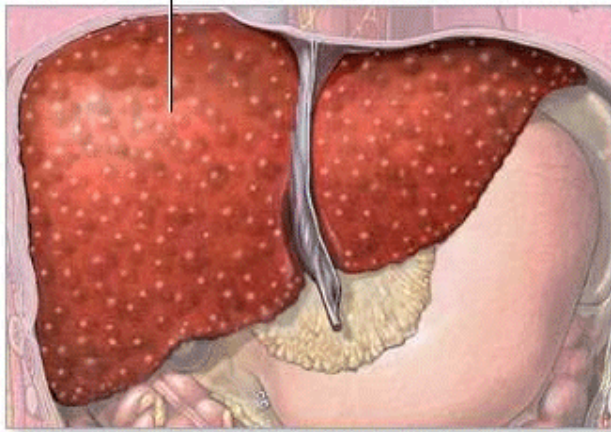
- dolor en el cuadrante superior derecho del abdomen
- náuseas y vómitos
- pérdida del apetito
- ictericia
- fatiga
- prurito



La hepatitis C es una inflamación del hígado causada por un virus, la cual puede producir ictericia, fiebre y cirrosis. Las personas con mayor riesgo de contraer y propagar la hepatitis C son aquellas que comparten agujas para inyectarse drogas y los trabajadores del campo de la salud y personal de las salas de urgencias quienes pueden estar expuestos a sangre contaminada.



### Cirrosis del hígado



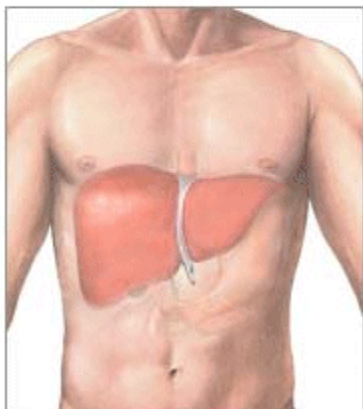
La cirrosis hepática es una enfermedad crónica del hígado que causa daño al tejido hepático, cicatrices en el hígado (fibrosis, regeneración nodular), disminución progresiva de la función hepática, líquido excesivo en el abdomen (ascitis) trastornos de coagulación (coagulopatía), aumento de la presión en los vasos sanguíneos (hipertensión portal) y trastornos de la función cerebral (encefalopatía hepática). La causa principal de la cirrosis es el consumo excesivo de alcohol.

La hepatitis puede cronificarse y dar lugar a cirrosis. Sin embargo, la mayor parte de los casos de **cirrosis** están relacionados con una ingestión excesiva de **alcohol**, que suele estar asociada a su vez a una **dieta pobre**. En ocasiones, la hepatitis aguda es tan grave que se destruyen casi todas las células hepáticas y el paciente fallece por fallo hepático o por obstrucción de los vasos sanguíneos que proceden del hígado. La **ictericia** es un síntoma común de la hepatitis y de otras enfermedades hepáticas; está causada por la acumulación de cantidades elevadas de **bilirrubina** en la sangre.

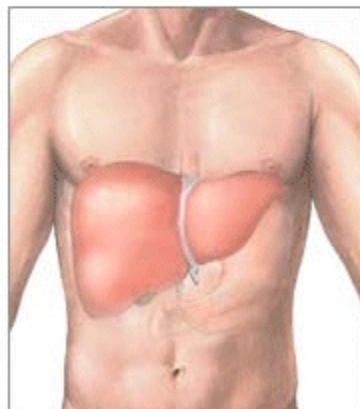
Ciertas enfermedades, como la **diabetes mellitus**, están relacionadas con unas acumulaciones de **lípidos** en el hígado; las alteraciones de la **hipófisis**, y venenos como el **alcohol** y el cloroformo, que interfieren con los procesos de oxidación que se realizan en el hígado, también puede dar lugar a dichas acumulaciones. Según aumenta la acumulación de **lípidos**, las células hepáticas son sustituidas por tejido adiposo dando lugar a la degeneración lipídica del hígado. Durante la gestación y después de mantener una **dieta rica en grasas** se produce de forma temporal la deposición de **lípidos** en el hígado. Otras enfermedades que afectan al hígado son los abscesos, debidos a bacterias o a amebas; los tumores, incluyendo el **cáncer**, que con frecuencia es secundario a un **cáncer** localizado en cualquier otra región del cuerpo que ha producido metástasis; infiltraciones de sustancias extrañas, y granulomas o masas de tejido inflamado de forma crónica. Los trasplantes de hígado tenían una tasa de éxito bastante reducida hasta hace pocos años.

### Hepatomegalia

Hígado normal



Hígado agrandado debido a hepatomegalia

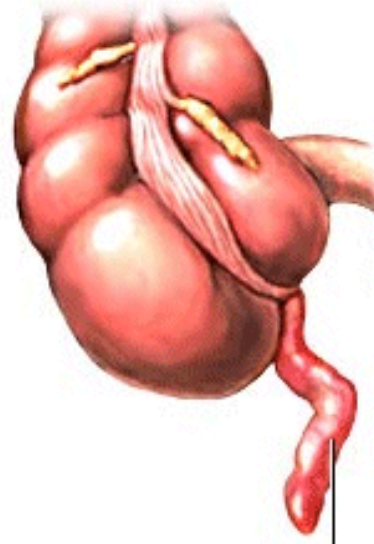
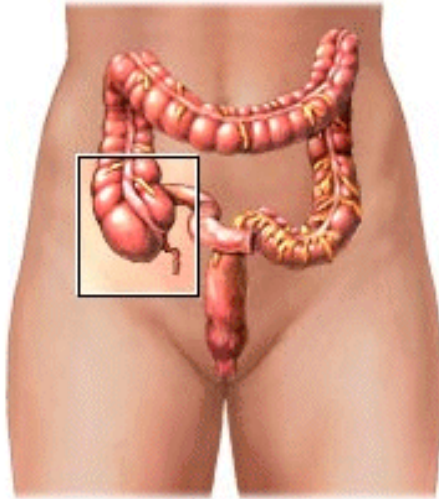


Hepatomegalia es el agrandamiento del hígado por encima de su tamaño normal. Ciertas condiciones como una infección, parásitos, tumores, anemias, estados tóxicos, enfermedades de almacenamiento, insuficiencia cardíaca, enfermedad cardíaca congénita y trastornos metabólicos pueden hacer que el hígado se agrande.

### Enfermedades o trastornos relacionados con el aparato digestivo

- **Apendicitis:** inflamación del apéndice. Sus principales síntomas son: dolor en el lado derecho del vientre (bajo la línea que une el ombligo con la cadera), acompañado por vómitos, estreñimiento o, a veces, diarrea.

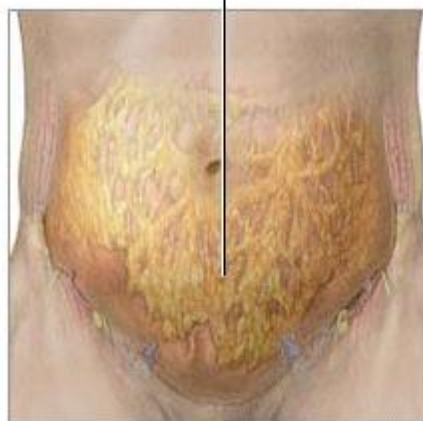#### Apendicitis



Apéndice inflamado

El apéndice es un tubo pequeño en forma de dedo que se bifurca desde la primera parte del intestino grueso y puede resultar inflamado o infectado, causando dolor en la parte inferior derecha del abdomen.

#### Peritoneo



El peritoneo es la membrana que recubre la cavidad abdominal.

- **Peritonitis:** inflamación del peritoneo (membrana que recubre la cavidad abdominal), por acción de **bacterias patógenas** provenientes de la ruptura del **apéndice** (apendicitis mal cuidada) o por la perforación del **estómago**.
- **Estreñimiento o estitiquez:** retardo de la defecación. La causa de esta demora puede ser patológica, como tumores o inflamaciones de la pared intestinal. Sus orígenes más frecuentes,

hoy en día, están en el estrés, las **dietas incorrectas**, y muy especialmente la falta de fibra en la dieta y la vida sedentaria, así como la ingestión de medicamentos como antidepresivos y otros.

# Fibra

Las fuentes alimenticias de fibra incluyen trigo entero, salvado, frutas frescas o deshidratadas y verduras

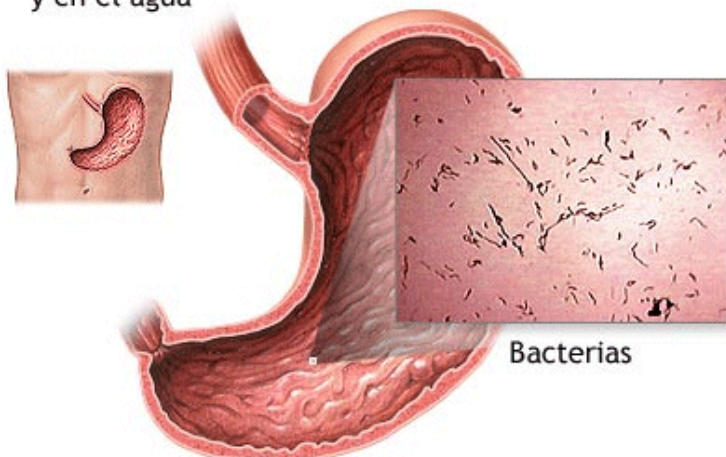


La adición de fibra en la dieta ayuda en los procesos de digestión y a prevenir el estreñimiento. Las verduras, las frutas frescas (especialmente las deshidratadas), el trigo entero, el salvado o los cereales de harina de avena son todos excelentes fuentes de fibra. Para recoger los beneficios de la fibra es importante ingerir una buena cantidad de líquidos.

- **Diarrea:** defecación frecuente de materias generalmente líquidas. Se debe al paso anormalmente rápido de las heces por el intestino grueso, sin tener el tiempo suficiente para la absorción del agua. Las causas pueden ser **bacterias patógenas**, **sustancias químicas**, **trastornos nerviosos**, irritación provocada en las paredes intestinales por los alimentos no digeridos. Una diarrea prolongada puede traer como consecuencia una deshidratación.

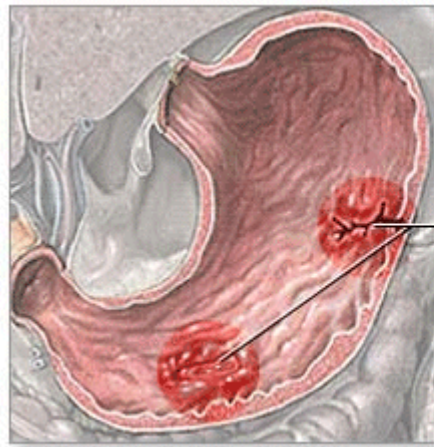
## Diarrea

La diarrea puede ser causada por bacterias o parásitos que se encuentran en los alimentos y en el agua



La causa más común de la diarrea es una infección viral leve que desaparece por sí sola en pocos días y es usualmente conocida como "gripe estomacal". Otras dos causas comunes de la diarrea son la intoxicación por alimentos y la diarrea del viajero que se presentan por la ingestión de agua o de alimentos contaminados con organismos como las bacterias o los parásitos. Los medicamentos también pueden desencadenar diarrea, especialmente los antibióticos, los laxantes que contienen magnesio y la quimioterapia para el tratamiento del cáncer.

- **Úlcera gástrica y gastroduodenal:** las úlceras son heridas que se producen en la mucosa del **estómago**, y frecuentemente en el duodeno, a raíz de un aumento de las secreciones gástricas, estimuladas por tensiones nerviosas, **bebidas alcohólicas**, ajeteo de la vida moderna, comidas abundantes o condimentadas.

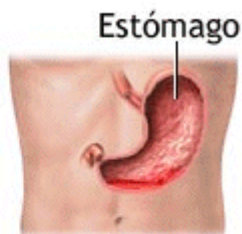

Úlceras estomacales

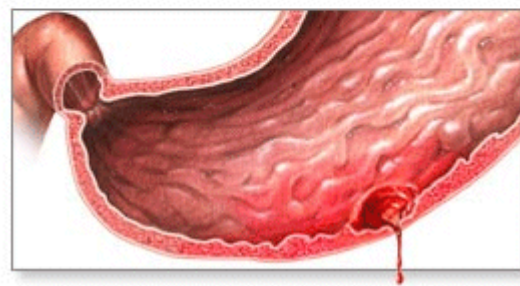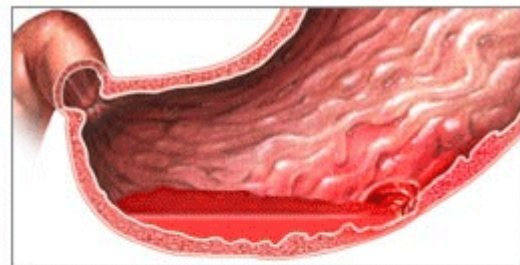
La úlcera es una lesión semejante a un cráter en la piel o en la membrana mucosa producida por una condición inflamatoria, infecciosa o maligna. Para evitar la irritación de una úlcera, una persona puede tratar de eliminar ciertas sustancias de su dieta como cafeína, alcohol, aspirina y el consumo de cigarrillos. Los pacientes pueden tomar ciertos medicamentos para suprimir el ácido estomacal que provoca la erosión del revestimiento del estómago. Se puede usar terapia endoscópica para detener el sangrado de la úlcera.

### Emergencias por úlceras

Las úlceras pépticas pueden llevar a situaciones de emergencia. Los dolores abdominales fuertes con o sin evidencia de sangrado pueden ser indicio de una perforación de la úlcera en el estómago o duodeno. El vómito de una sustancia semejante a café o la presencia de heces negras pueden ser indicio de serios sangrados.



Las úlceras pépticas pueden llevar a que se presente sangrado, perforación u otras emergencias



- **Vómito:** consiste en la expulsión brusca, por la boca, del contenido gástrico y, a veces, también del intestino. Los músculos abdominales se contraen con fuerza, elevando la presión abdominal, que empuja el contenido estomacal, lo impulsa hacia el esófago, y luego, es expulsado por la **boca**. El vómito prolongado puede provocar deshidratación grave, y otros problemas que requieren de asistencia médica.
- **Enfermedades entéricas:**
- **Intoxicación alimentaria:**

El **quimo** pasa el píloro a intervalos y penetra al **duodeno** donde es transformado por las secreciones del **páncreas**, intestino delgado e **hígado**; continuándose su digestión y absorción. El quimo sigue progresando a través del **intestino delgado** hasta llegar al **intestino grueso**.

La válvula ileocecal obstaculiza el vaciamiento demasiado rápido del intestino delgado e impide el reflujo del contenido del **intestino grueso** al **intestino delgado**. La principal función del **intestino grueso** es la formación, transporte y evacuación de las heces. Una función muy importante es la absorción de

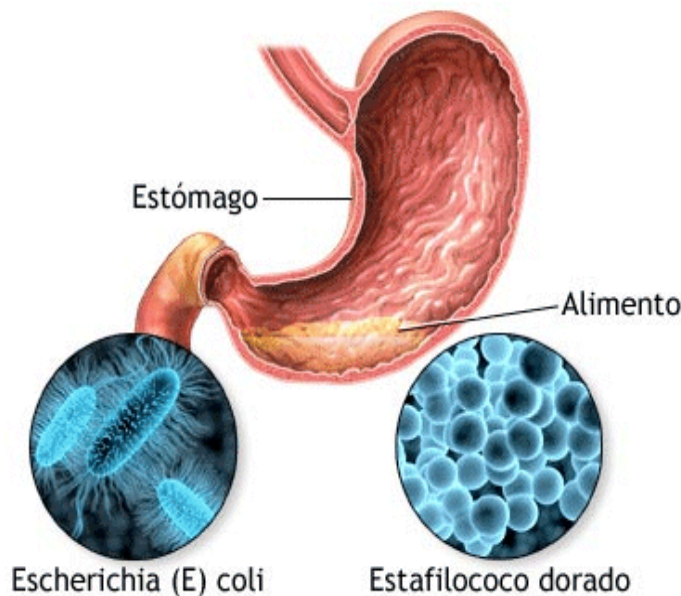## OSTEOPATÍA INTEGRAL

Un nuevo avance, un nuevo paso, una nueva visión holística de la osteopatía.

agua. En el **ciego** y el colon ascendentes las materias fecales son casi líquidas y es allí donde se absorbe la mayor cantidad de agua y algunas sustancias disueltas, pero también en regiones más distales (**recto** y colon sigmoideo) se absorben líquidos.

Las heces permanecen en el colon hasta el momento de la defecación.

### Intoxicación alimentaria



La intoxicación alimentaria se presenta al ingerir alimentos contaminados con organismos. La bacteria *Staphylococcus aureus* se puede encontrar comúnmente en las personas, pero cuando se permite su crecimiento en los alimentos, esta bacteria puede producir una toxina que causa problemas de salud tales como vómitos y diarrea. La higiene y lavado apropiado de las manos puede impedir que dicha bacteria ingrese en los alimentos que van a ser consumidos. La principal fuente de *Escherichia* son las heces de animales infectados y también se puede encontrar en el agua sin tratar. Es importante cocer los alimentos a una temperatura correcta para eliminar esta bacteria cuando haya causado la contaminación.

### Anatomía y fisiología del Aparato digestivo

Además de las glándulas salivales, hay otras dos glándulas que contribuyen a la digestión:

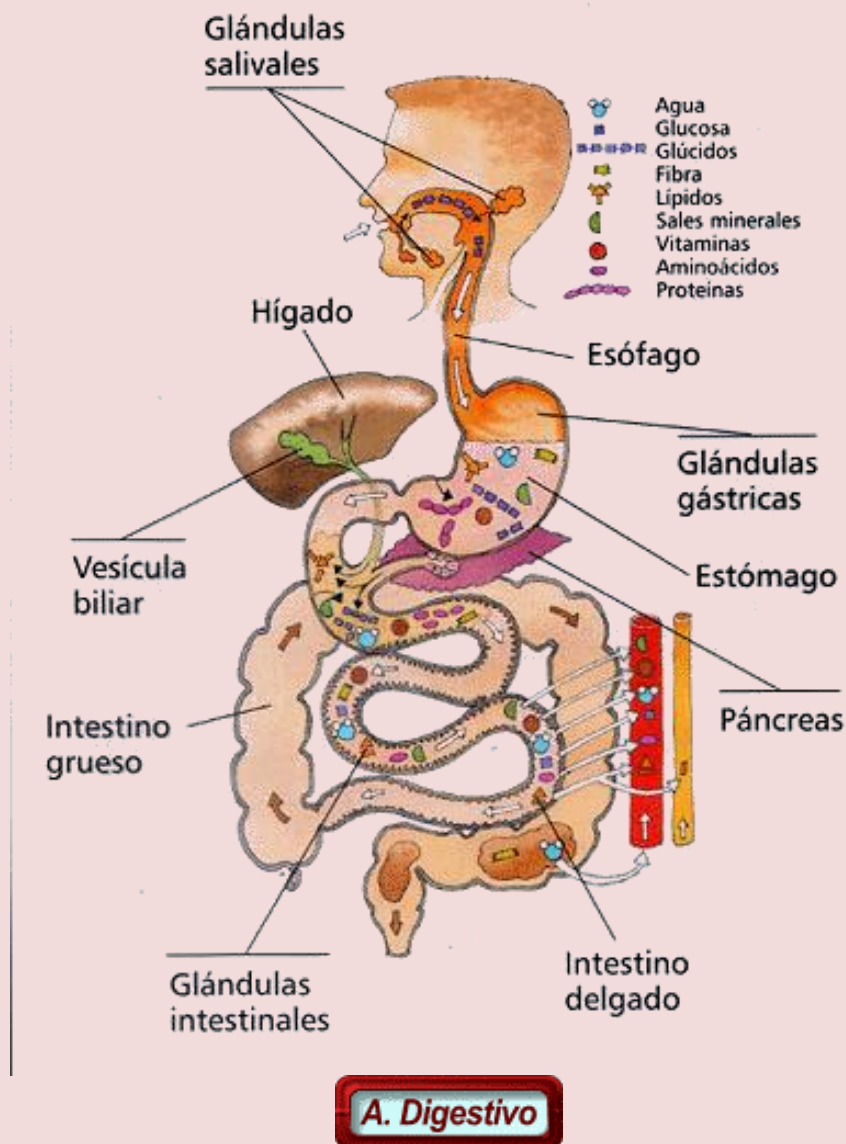
1. El **páncreas**
2. El **hígado**

☑ El **páncreas** es una glándula mixta, porque segrega hormonas (componente endocrino), y **jugo pancreático** (componente exocrino).

El jugo pancreático llega al intestino a través del *conducto de Wirsung*, que desemboca junto con el *colédoco*, en la *ampolla de Vater*.

☑ La misión del **hígado** es fundamentalmente metabólica, pero contribuye a la digestión mediante la **bilis**. Ésta se almacena en la **vesícula biliar**. Desempeña un papel importante en la digestión de las grasas, ya que contribuye a dividir las sustancias grasas en partículas más pequeñas, con lo que se facilita el ataque de las enzimas lipasas al aumentar la superficie de las gotas de grasa.

### Tipos distintos de digestivos



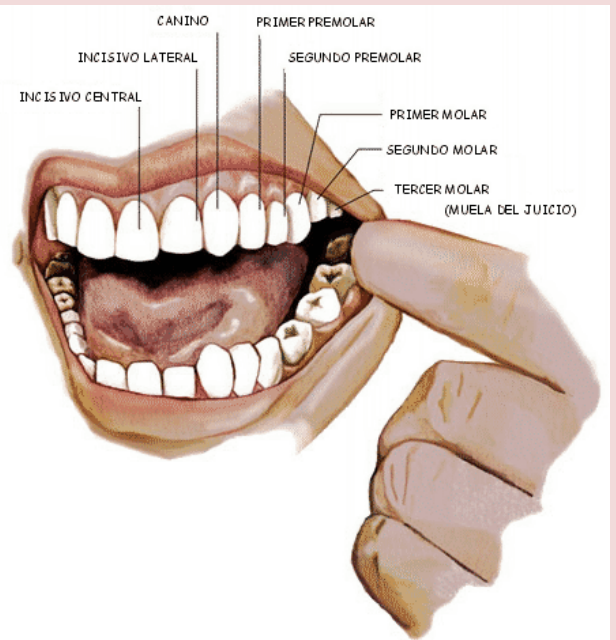
### Dentadura humana

En el ser humano, además de la **masticación**, los dientes desempeñan otras funciones importantes.

Están implicados de forma directa en la articulación del lenguaje, donde actúan como punto de apoyo contra el que la lengua hace presión para la emisión de ciertos sonidos. Los dientes afectan también a las dimensiones y la expresión de la cara, cuya apariencia puede resultar modificada de forma desagradable por la pérdida de una pieza dentaria o por cualquier irregularidad en su crecimiento o coloración.

### Estructura de los dientes

En el ser humano, los **dientes** están formados por una parte externa denominada **corona** y una **raíz** que está inmersa en el maxilar. La capa más externa de la corona esta compuesta por un tejido calcificado que recibe el nombre de **esmalte**, la sustancia más dura del organismo. Por dentro del esmalte se halla la **dentina**, una sustancia de tipo óseo que se extiende desde la superficie más interna del esmalte y penetra en el maxilar para formar la raíz. La dentina de la raíz está cubierta por una capa delgada de un tejido duro denominado **cemento**. Las raíces se mantienen en su posición mediante fibras elásticas que forman la **membrana periodontal**, la cual se extiende desde el cemento hasta una capa ósea engrosada denominada lámina dura, en el interior del maxilar.

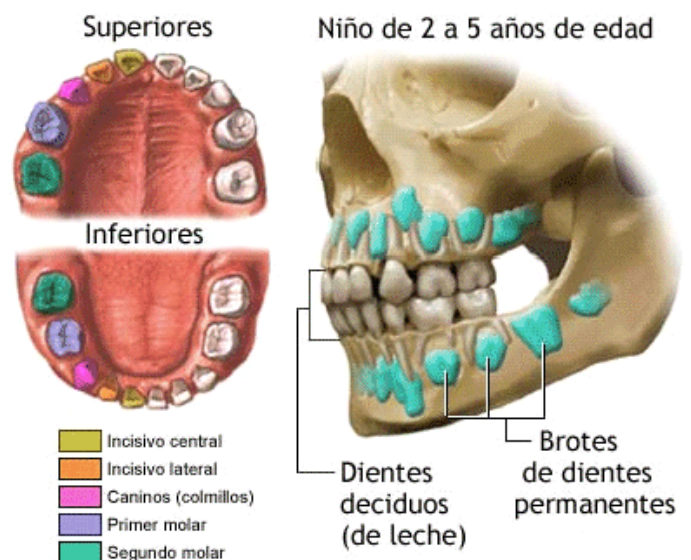


La dentina encierra la **cavidad pulpar** que se continúa en la raíz como el conducto radicular. A través del **orificio** que se abre en el extremo de la raíz, penetran **vasos sanguíneos**, **nervios** y tejido conjuntivo, que ocupan el conducto radicular y la cavidad pulpar.

### Desarrollo embriológico

En el **embrión humano**, el desarrollo de la yema o primordio del diente se inicia en el segundo mes después de la **concepción**. El esbozo dental está formado por tejido externo o ectodermo, e interno o mesodermo. El ectodermo se calcifica en prismas de esmalte que cubren la corona. Tras el depósito del esmalte, el mesodermo se diferencia en la porción de dentina de la corona y la cavidad pulpar. A medida que se desarrolla el **embrión**, el proceso de calcificación continua se traduce en la formación de la raíz y de un conducto radicular amplio, a través del cual los vasos sanguíneos, los nervios y el tejido conjuntivo penetran en la cavidad

### Desarrollo de los dientes de leche



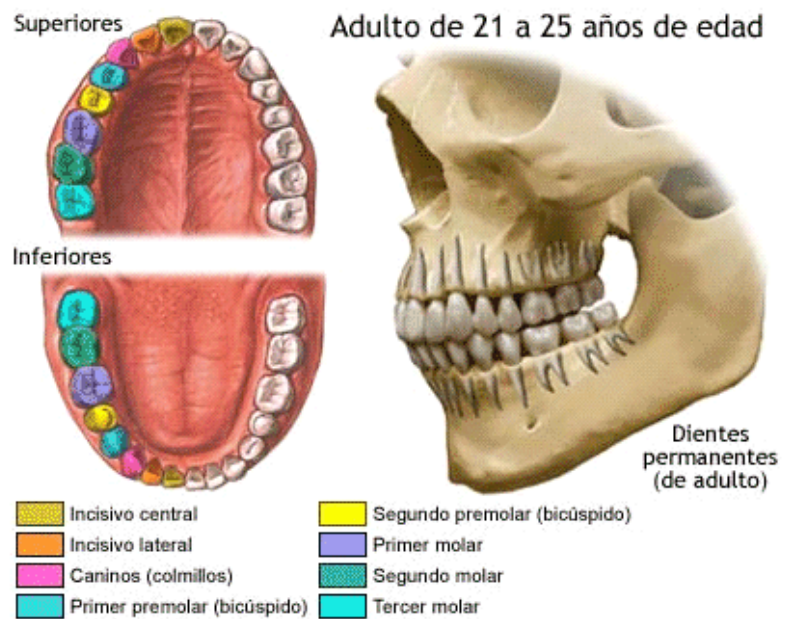
pulpar. Al tiempo que se produce la erupción de la corona y la elongación de la raíz, la cavidad pulpar y el conducto radicular se estrechan debido a la continua producción de dentina por células especiales dentro de la pulpa. Conforme el diente continúa su desarrollo, la corona es empujada a través de la encía por una fuerza eruptiva.

### Dientes de leche y permanentes

El ser humano tiene 20 dientes que utiliza durante la fase inicial del desarrollo de los maxilares y que reciben el nombre de dientes de leche o de la infancia. A medida que los maxilares crecen, estos dientes son reemplazados por otros **32 dientes permanentes** de mayor tamaño. Como resultado del crecimiento y ampliación de los maxilares, las raíces de los dientes de leche se separan y dejan espacio para que los dientes permanentes, más grandes, se desarrollen. La presión de los dientes permanentes en crecimiento provoca que los tejidos mandibulares reabsorban las raíces de los dientes de leche, dejando sólo las coronas. Al tiempo que emergen los dientes permanentes, cada uno de ellos desaloja la corona del diente de leche correspondiente.

Por lo general, las coronas de los **dientes permanentes** son de tres tipos: los **incisivos**, los **caninos** o colmillos, los **premolares** y los **molares**. Los dientes delanteros o incisivos tienen forma de escoplo para facilitar el corte del alimento. En cada cuarto de la boca existe un incisivo central y lateral. Detrás de los incisivos hay tres piezas dentales utilizadas para desgarrar. La primera, que se sitúa justo posterior al incisivo lateral, tiene una única cúspide puntiaguda. Detrás de ésta existen dos dientes denominados premolares, con dos cúspides cada uno.

### Desarrollo de los dientes permanentes



Detrás de los premolares están el primero, el segundo y el tercer molar, que tienen una superficie de masticación relativamente plana, lo que permite triturar y moler los alimentos. Por lo general, la comida se corta con los dientes incisivos frontales, su tamaño se reduce por los caninos y premolares, y adquiere un tamaño digerible por los molares. Los dientes humanos todavía están evolucionando. Los expertos en dentición piensan que el tercer molar o muela del juicio desaparecerá a medida que el maxilar humano se reduzca y los alimentos refinados eliminen la necesidad de molares adicionales.

### Alineación de los dientes

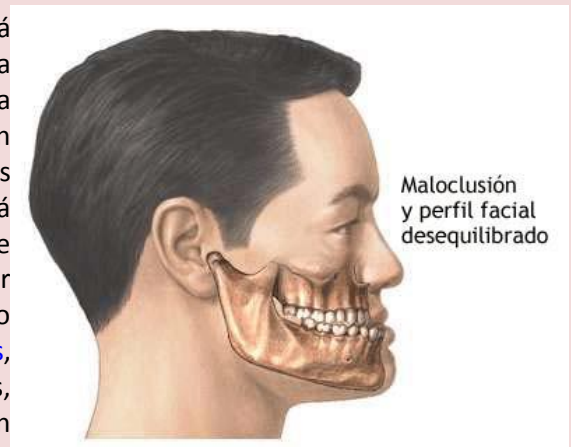
La secuencia de la erupción de los **dientes** en la mandíbula superior e inferior se produce de forma ordenada. Las irregularidades ocasionales en la secuencia de erupción puede originar un alineamiento defectuoso. En algunos casos, el diente de leche no se cae o el permanente puede no existir. En otros, el diente permanente puede estar impactado en el hueso, por lo que su erupción es imposible. También pueden existir dientes supernumerarios o adicionales. El alineamiento defectuoso o maloclusión se puede producir también después de la erupción. Debido a que la posición de un diente en la mandíbula no es estática, la pérdida de una pieza dentaria puede hacer que los dientes adyacentes se inclinen hacia el espacio vacío y el diente correspondiente del maxilar opuesto continúe su crecimiento en dicho espacio.



## OSTEOPATÍA INTEGRAL

Un nuevo avance, un nuevo paso, una nueva visión holística de la osteopatía.

Esta desviación es posible debido a que el diente está sujeto al maxilar por las fibras elásticas cortas de la membrana periodontal. Los dientes están sometidos a un amplio rango de movimientos mandibulares, que son posibles gracias a las articulaciones cóndilo glenoideas de la mandíbula. Por lo general, cada diente está protegido por los dientes vecinos y opuestos que permiten igualar las fuerzas de la movilidad mandibular y evitar los desplazamientos de su posición. Cuando existe una maloclusión severa, los **ortodontistas**, especialistas que corrigen las irregularidades dentarias, pueden conseguir que los dientes recuperen su posición original (véase **Odontología** y **T.S. en Prótesis Dentales**).

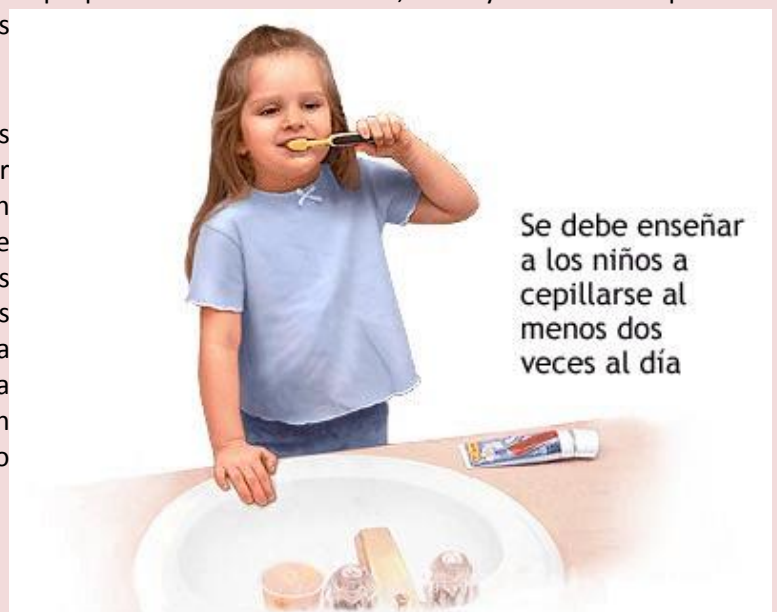

### Caries dental

Los dientes son susceptibles de sufrir un proceso de putrefacción (caries dental). La **bacteria acidogénica oral**, que siempre está presente en la boca, reacciona con los **hidratos de carbono** para formar ácidos capaces de disolver el esmalte. La desintegración del esmalte permite la penetración de otras bacterias en la dentina. Con el tiempo, la caries origina una cavidad, o agujero, en la estructura del diente. La extensión de la caries produce la infección del tejido de la cavidad pulpar que al final conduce a necrosis o formación de abscesos, que si no se detiene pueden llegar a afectar al maxilar. El proceso de las caries se acompaña de la formación de gases putrefactos. Si se obstruye la entrada en la cavidad pulpar, se produce un dolor severo a medida que aumenta la presión de los gases. En muchos casos, el diente se puede tratar con terapia del conducto radicular que elimina el material infectado que se encuentre en él. En los casos graves el diente se extrae.

Es necesario que el tratamiento dental sea precoz para evitar complicaciones serias, ya que los dientes, a diferencia de la mayoría de otros órganos, no son capaces de regenerarse. Sin embargo, es posible restaurar el diente; para ello, se elimina el material necrosado de los dientes y se sustituye con un material inerte de relleno. El relleno puede ser de oro, plata, amalgama, porcelana, cemento sintético o plástico. Algunas veces los dientes dañados o enfermos se enfundan, es decir, se coloca una corona nueva o se cubren con un material apropiado. En los últimos años, es muy habitual el implante de dientes falsos en el lugar de los dientes dañados.

La **higiene dental adecuada** y las **revisiones periódicas** ayudan a prevenir que los dientes enfermen. Una dieta bien equilibrada con un aporte mínimo de **hidratos de carbono** puede reducir las infecciones dentales. El cepillado de los dientes después de las comidas para eliminar los residuos de alimentos ayuda a reducir las caries. Los dientes se deben cepillar en la dirección de su crecimiento para evitar la irritación de la encía.

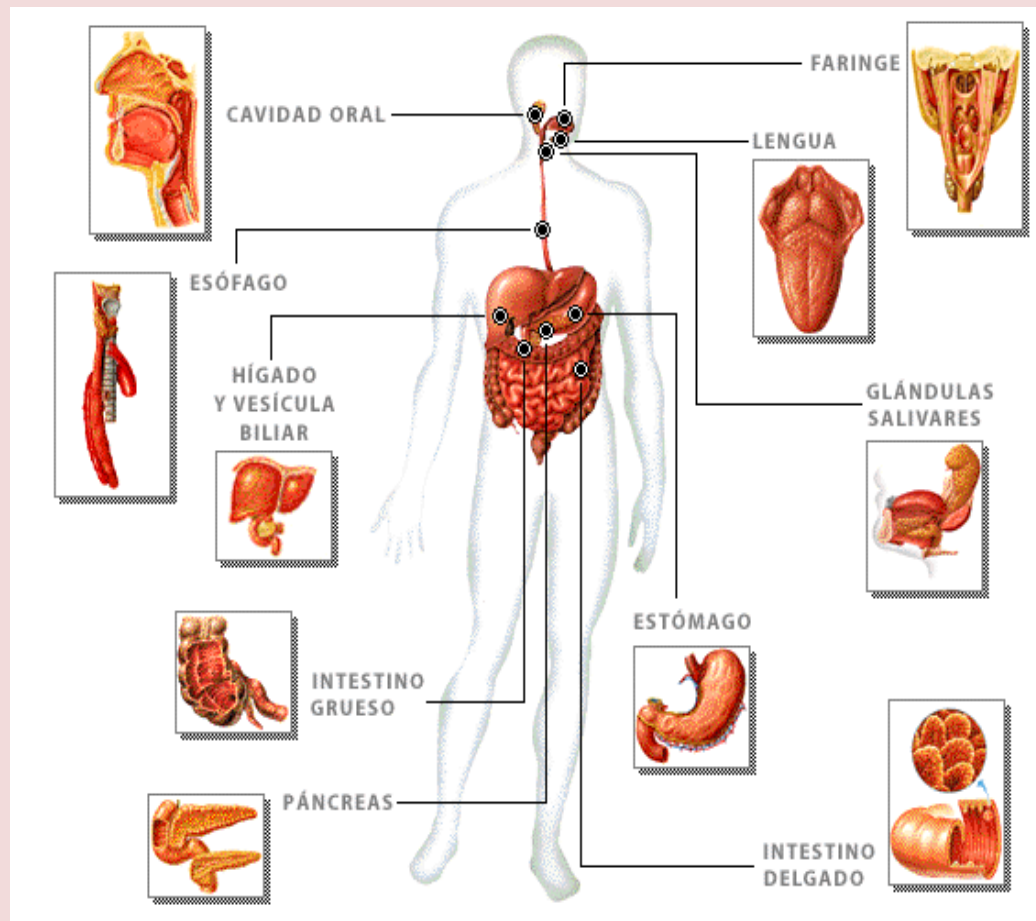


## OSTEOPATÍA INTEGRAL

Un nuevo avance, un nuevo paso, una nueva visión holística de la osteopatía.

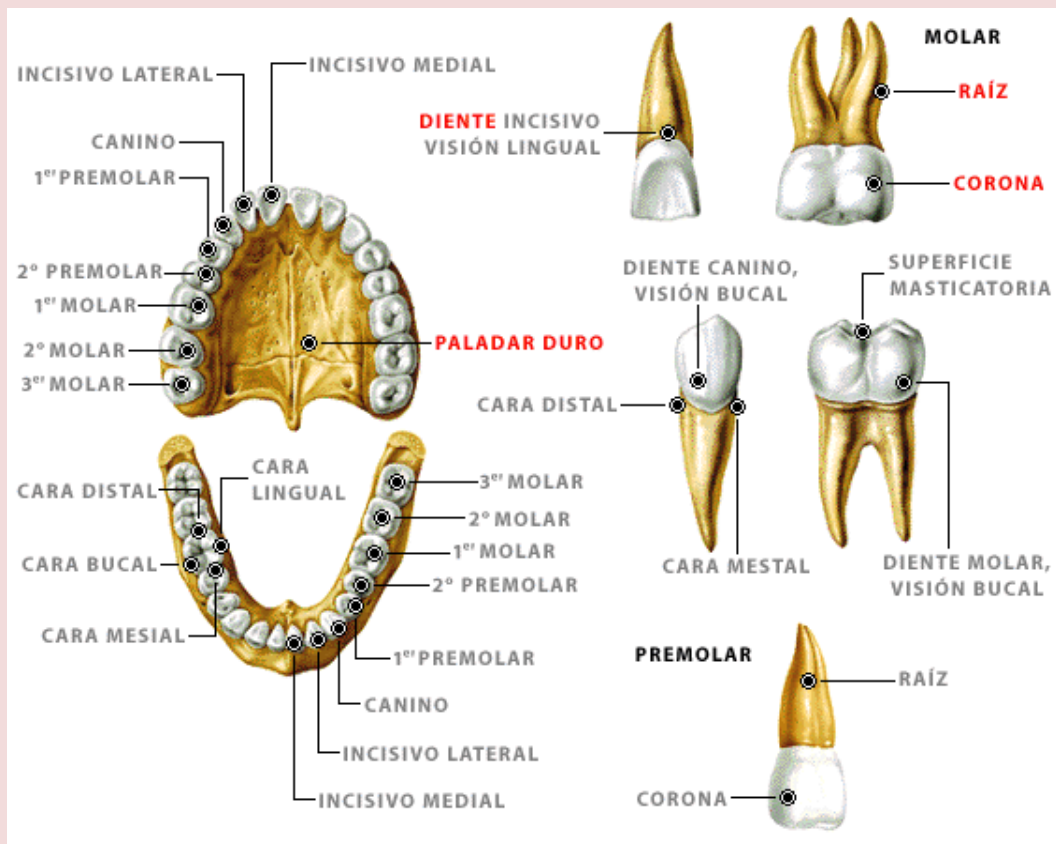
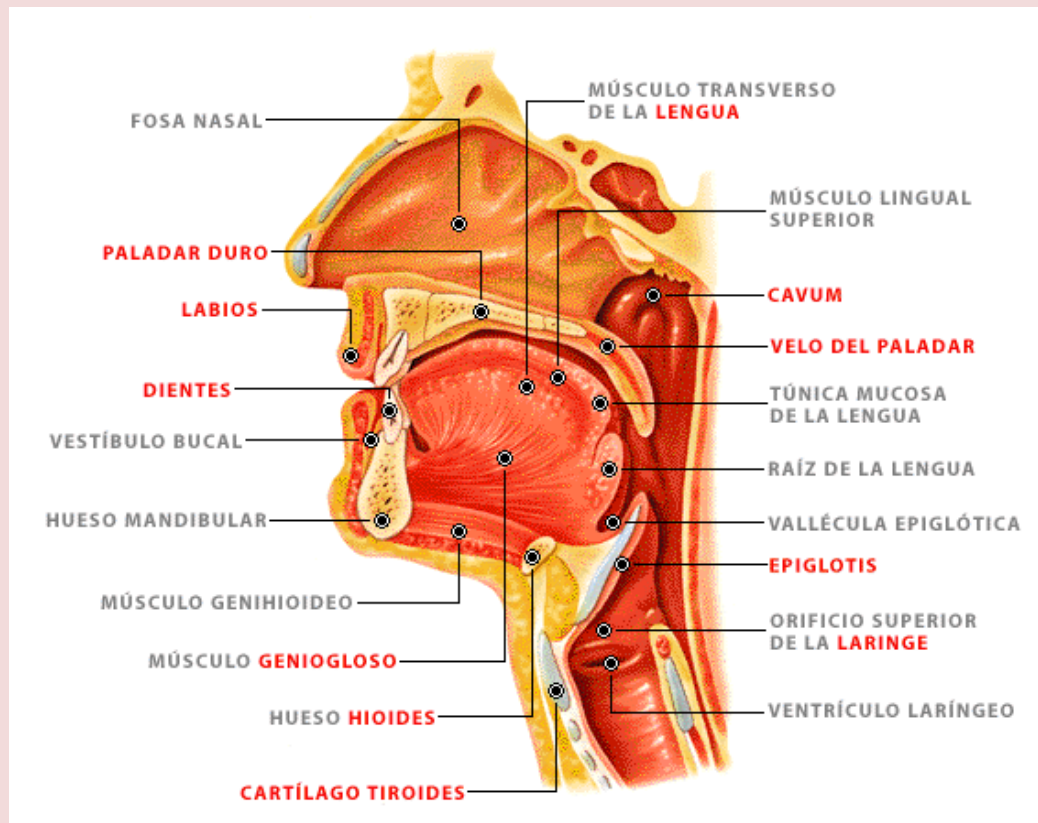
### Descubrimientos recientes

En 1949, los científicos demostraron que la aplicación directa sobre la superficie de los **dientes** de una solución de fluoruro de sodio al 2% reduce en un 40% la caries dental. Los experimentos indican que **la adición de una parte de fluoruro en un millón de partes de agua potable disminuye hasta un 65% la incidencia de caries**. Aunque con una fuerte oposición por parte de varios grupos, se ha demostrado que la fluoración frena de forma eficaz el desarrollo de caries dental en los niños.



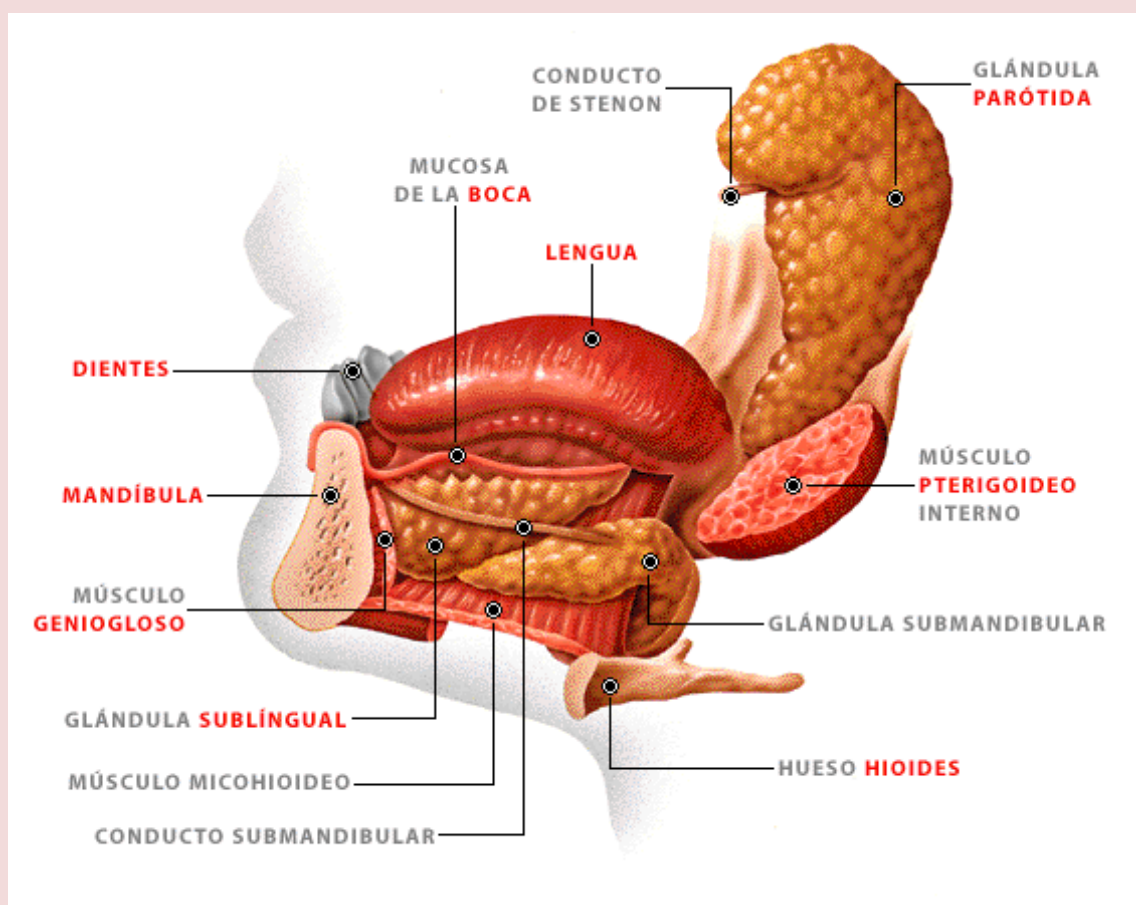
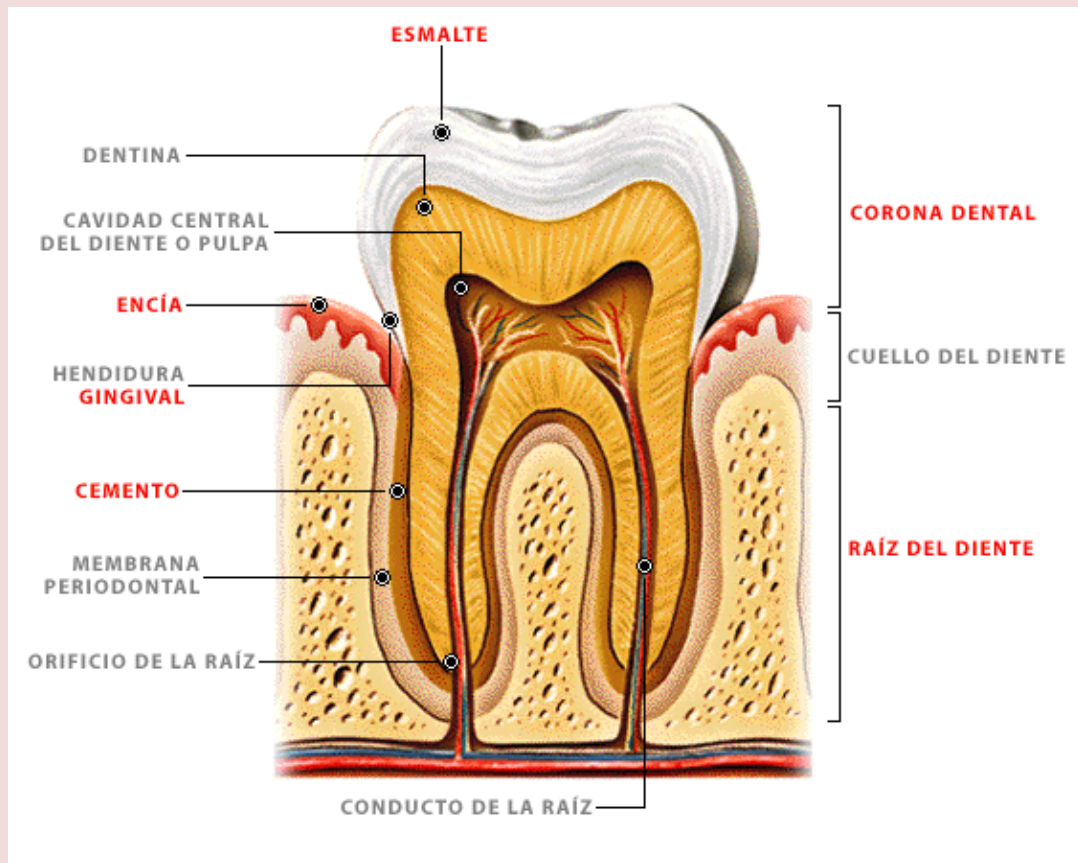
# OSTEOPATÍA INTEGRAL

Un nuevo avance, un nuevo paso, una nueva visión holística de la osteopatía.



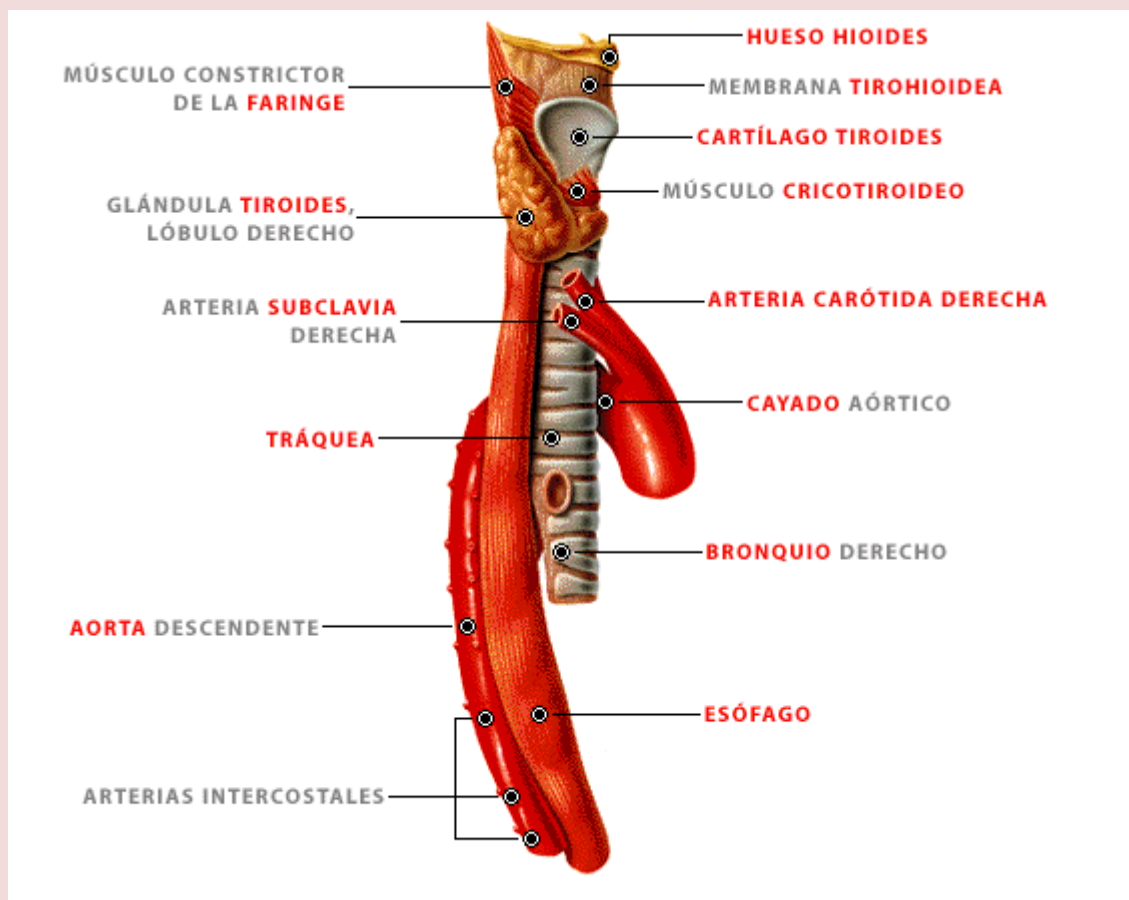
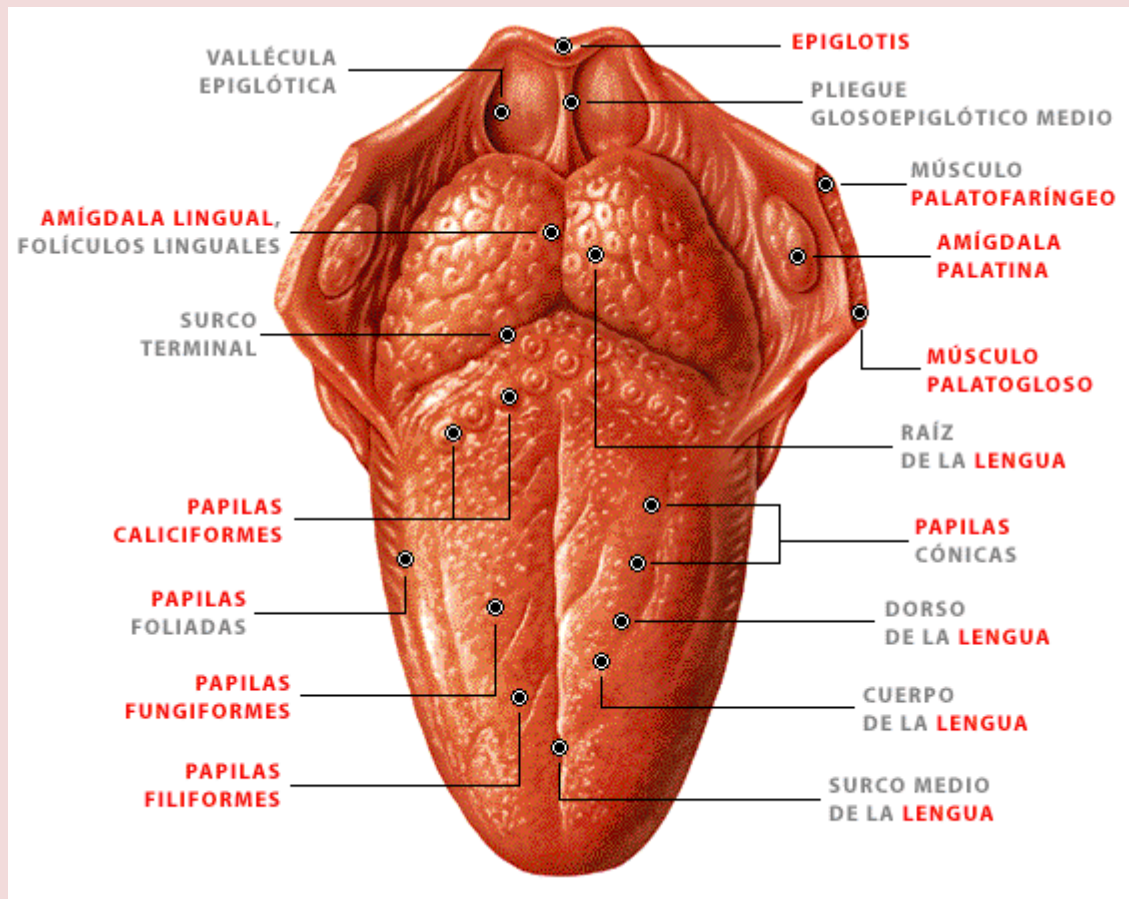
## OSTEOPATÍA INTEGRAL

Un nuevo avance, un nuevo paso, una nueva visión holística de la osteopatía.



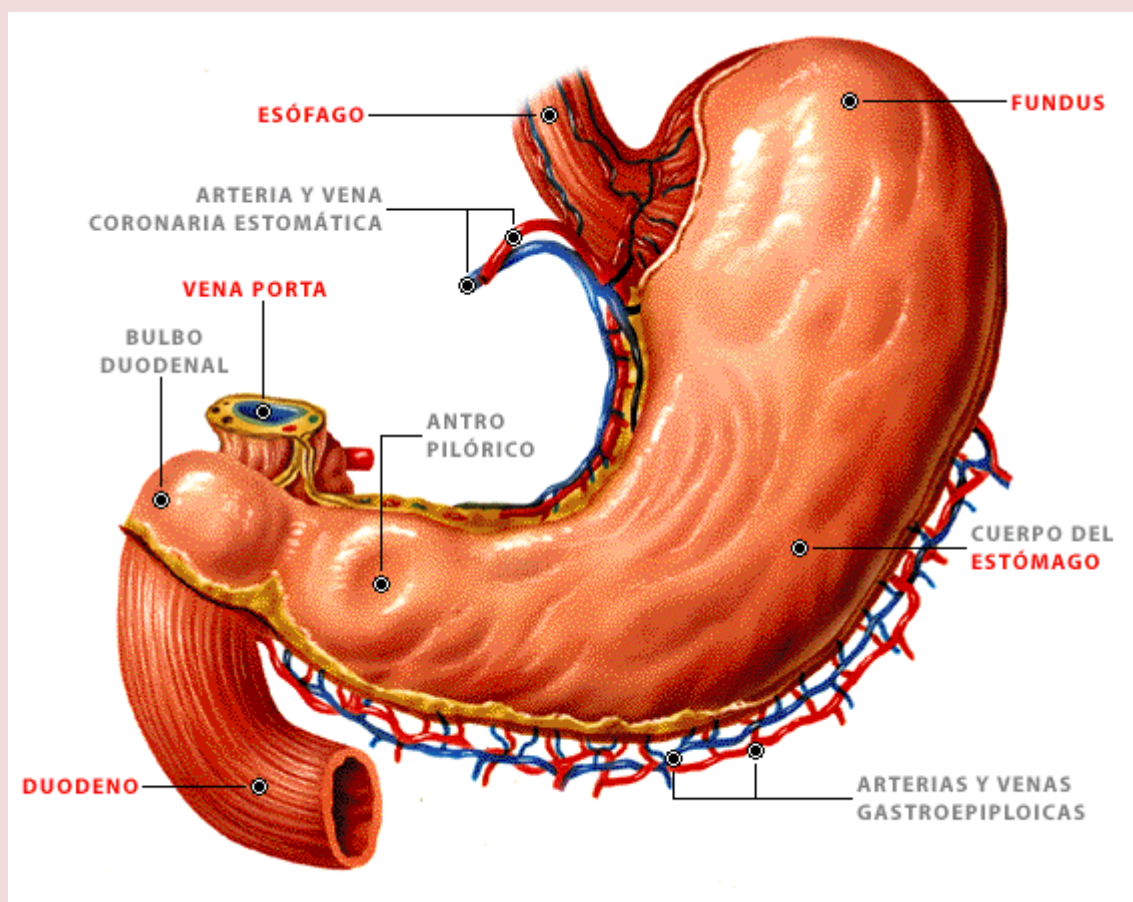
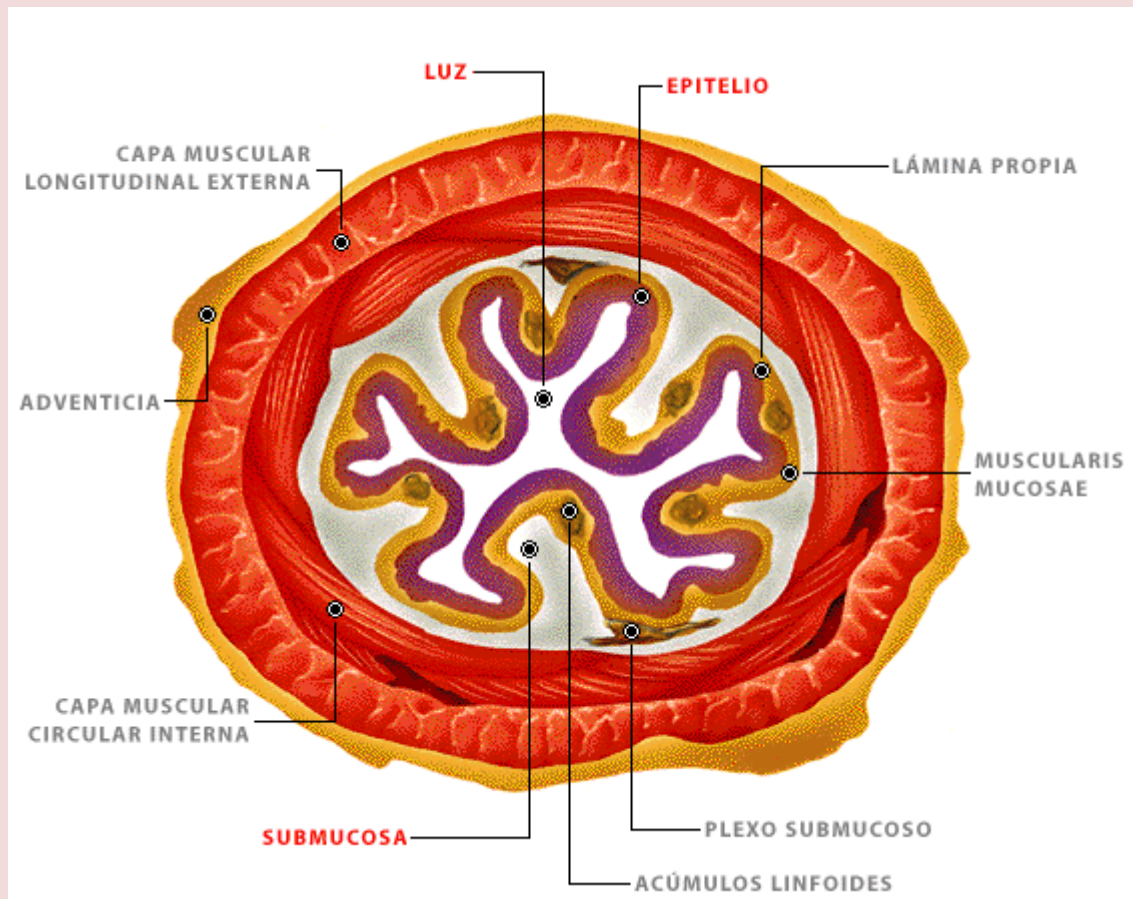
## OSTEOPATÍA INTEGRAL

Un nuevo avance, un nuevo paso, una nueva visión holística de la osteopatía.



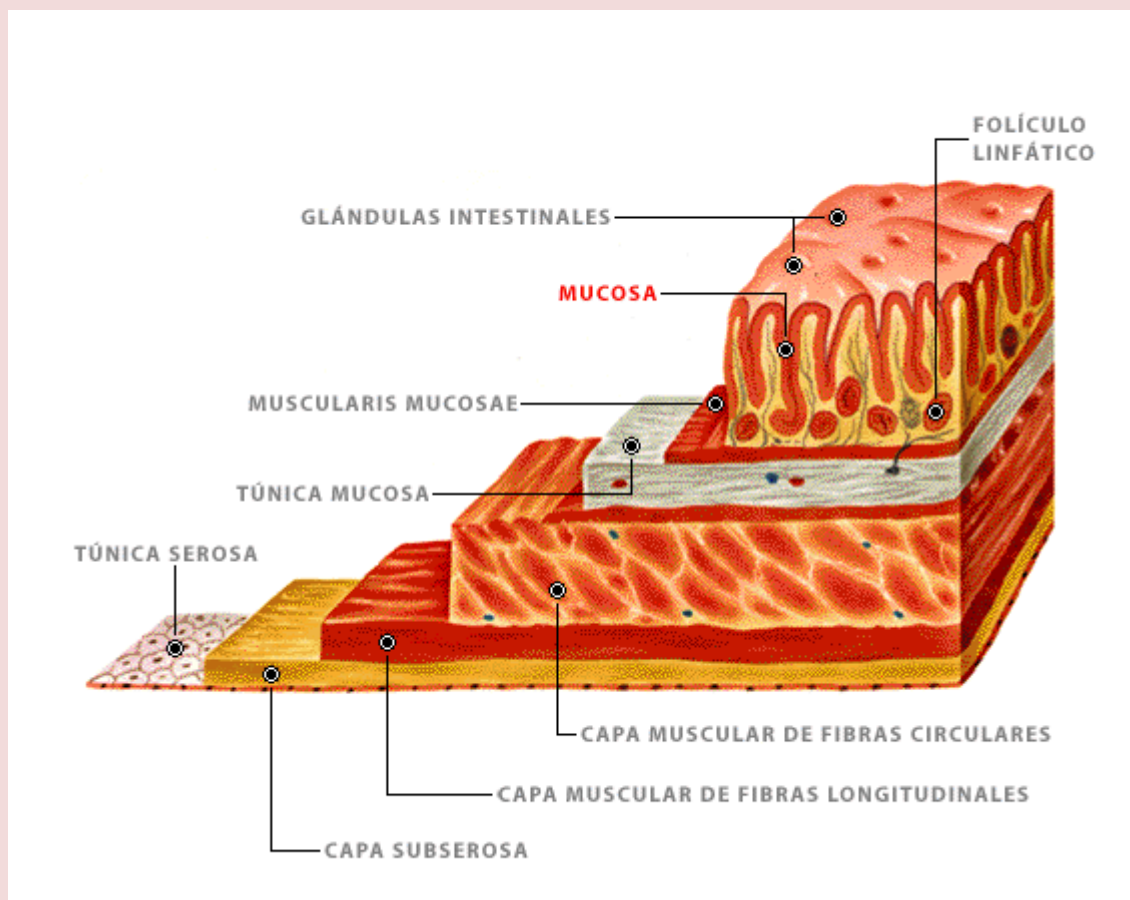
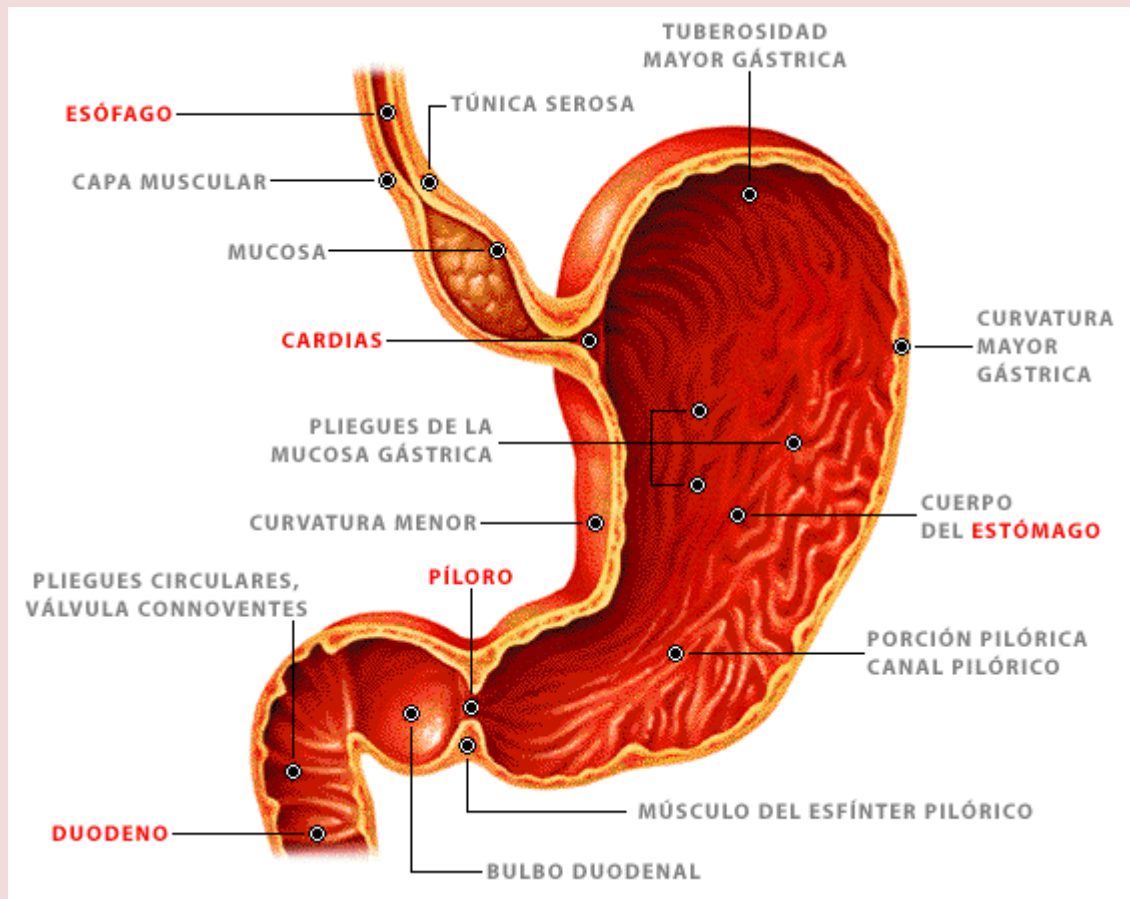
## OSTEOPATÍA INTEGRAL

Un nuevo avance, un nuevo paso, una nueva visión holística de la osteopatía.



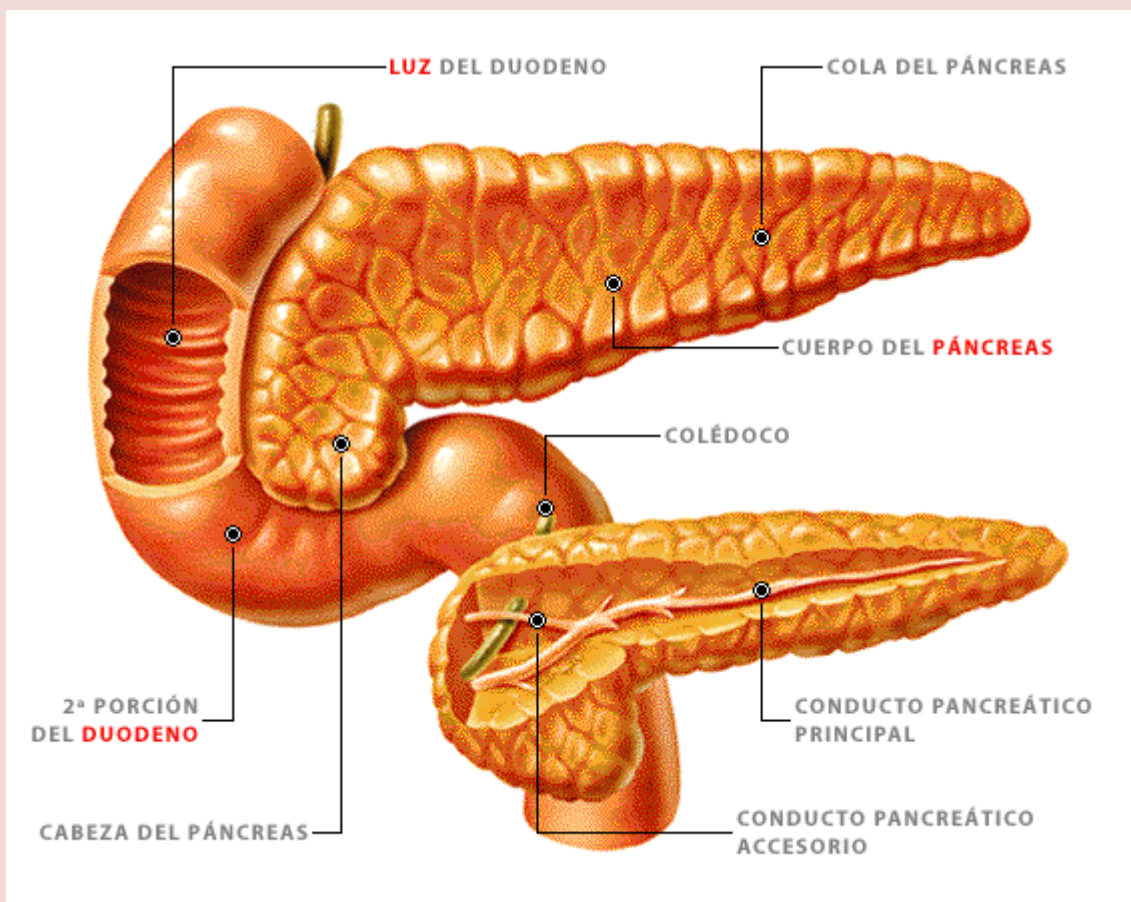
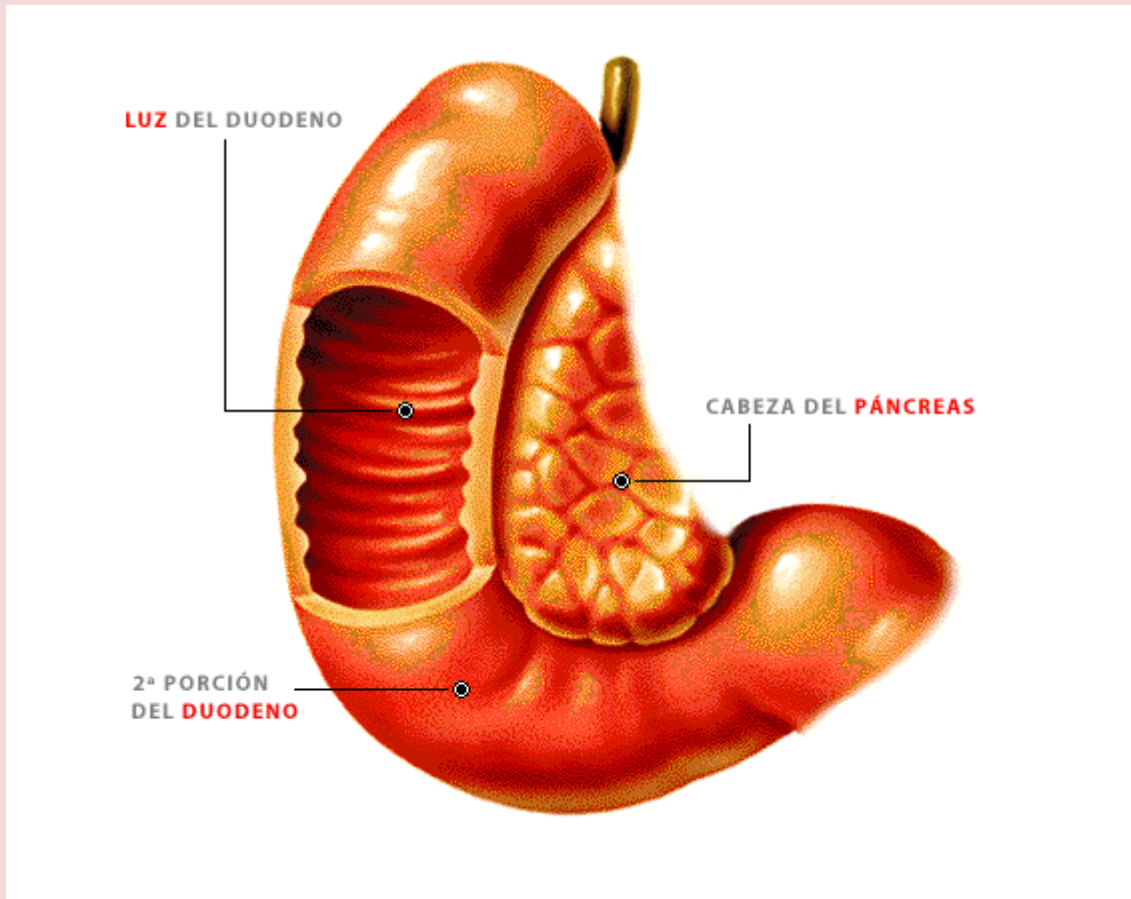
## OSTEOPATÍA INTEGRAL

Un nuevo avance, un nuevo paso, una nueva visión holística de la osteopatía.



## OSTEOPATÍA INTEGRAL

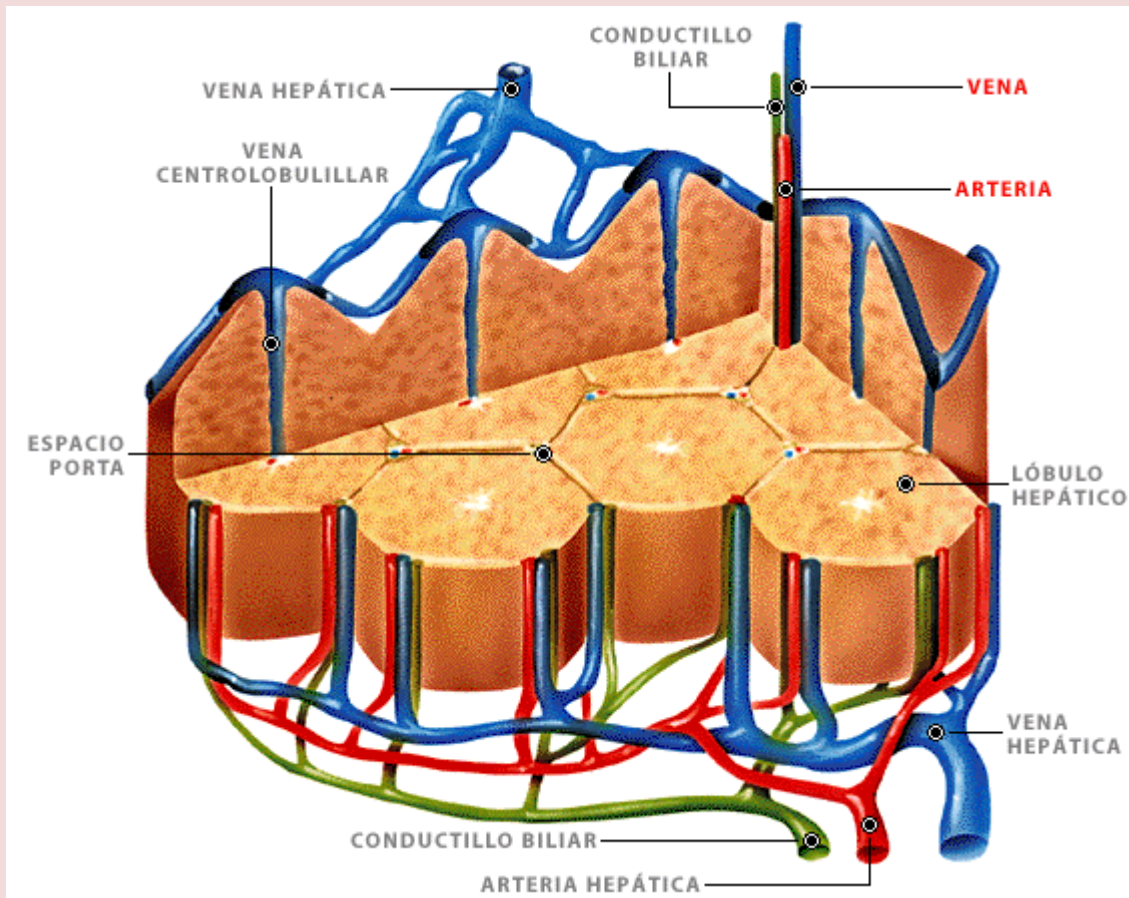
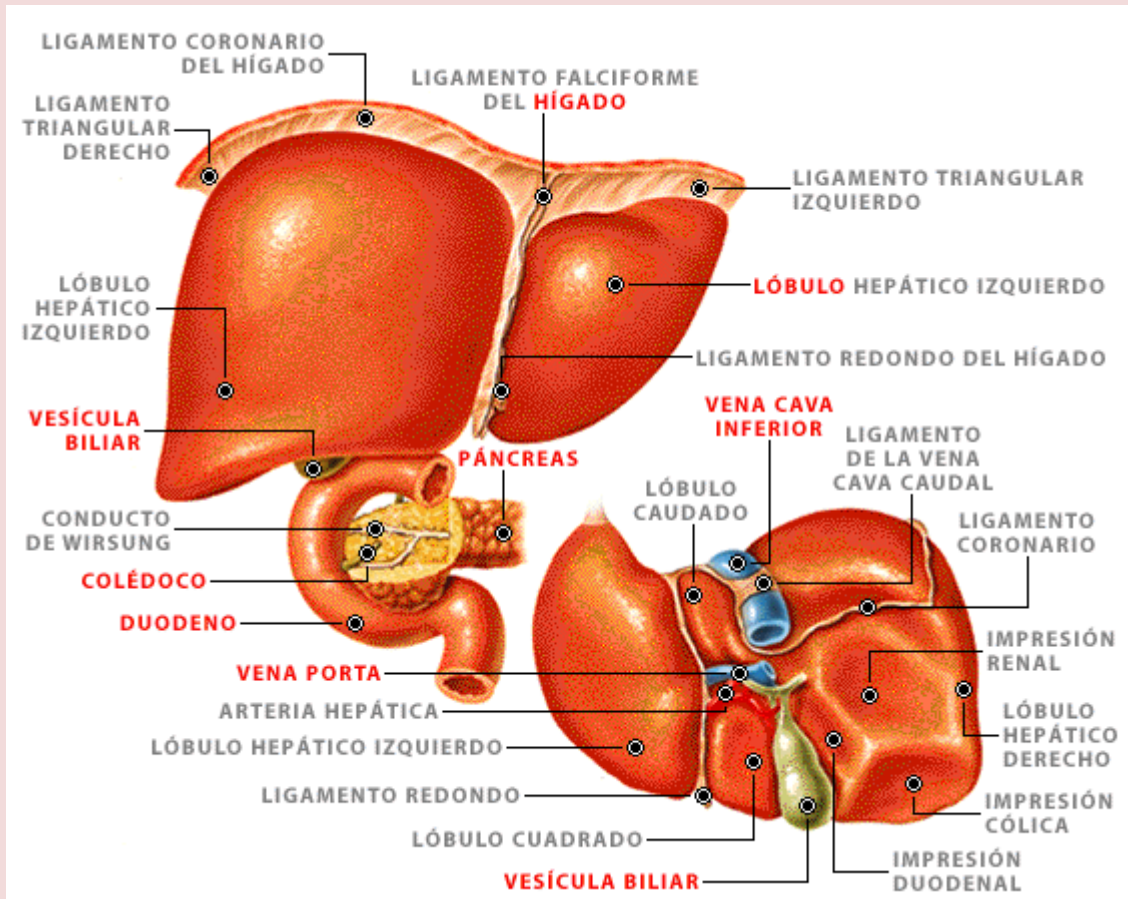
Un nuevo avance, un nuevo paso, una nueva visión holística de la osteopatía.





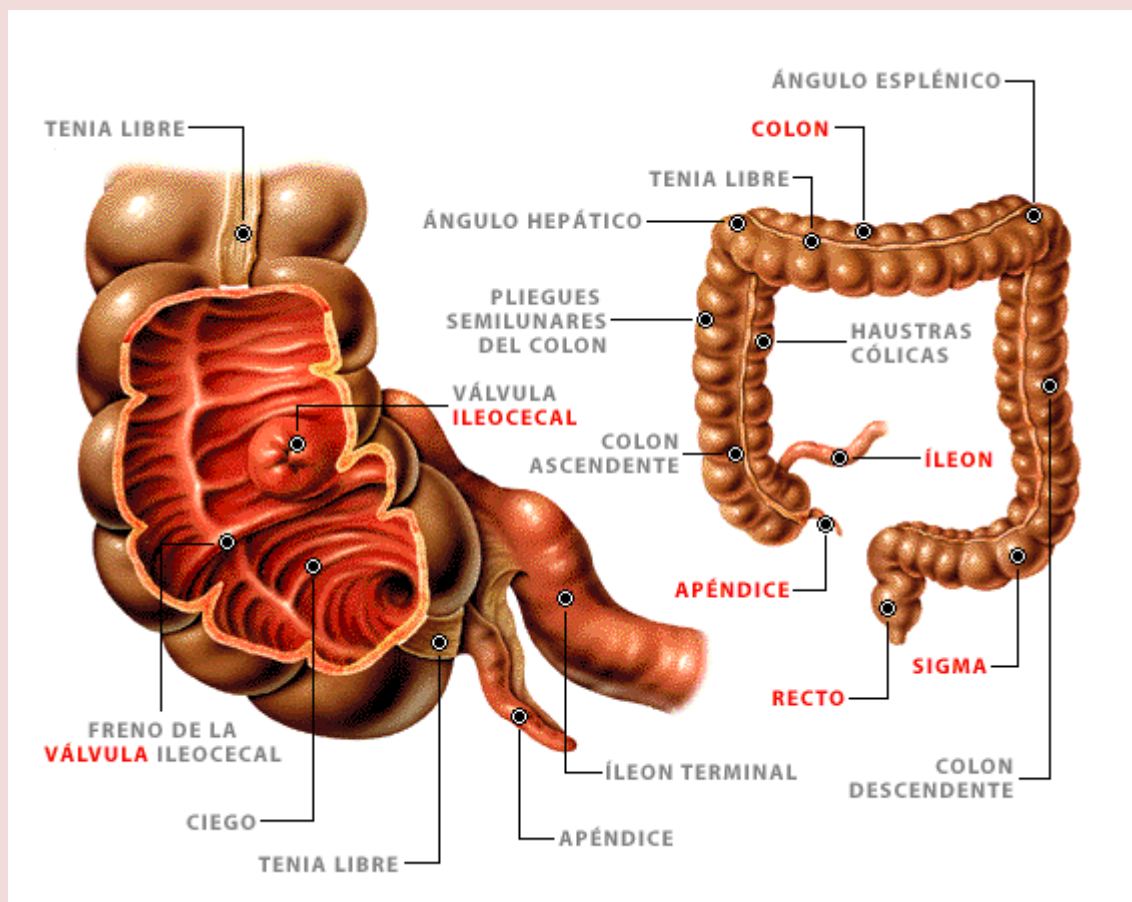
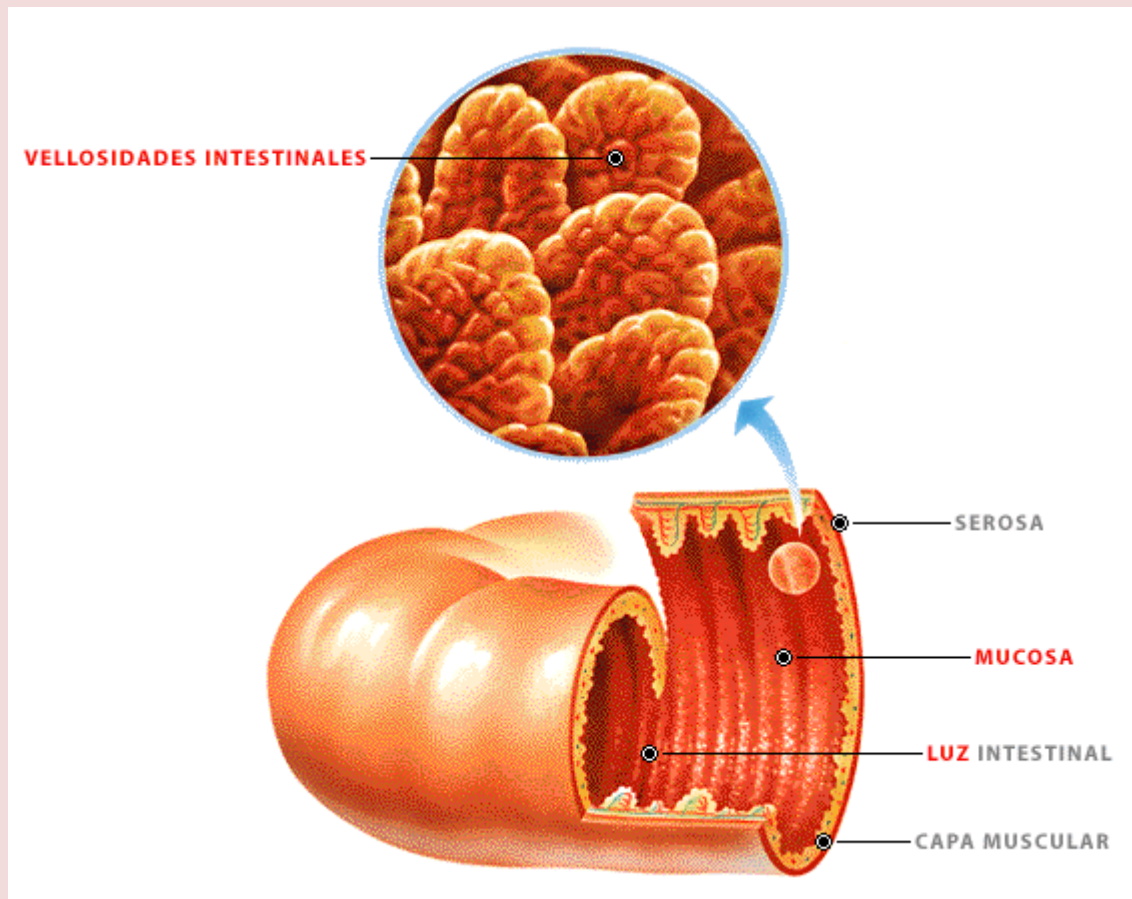
## OSTEOPATÍA INTEGRAL

Un nuevo avance, un nuevo paso, una nueva visión holística de la osteopatía.



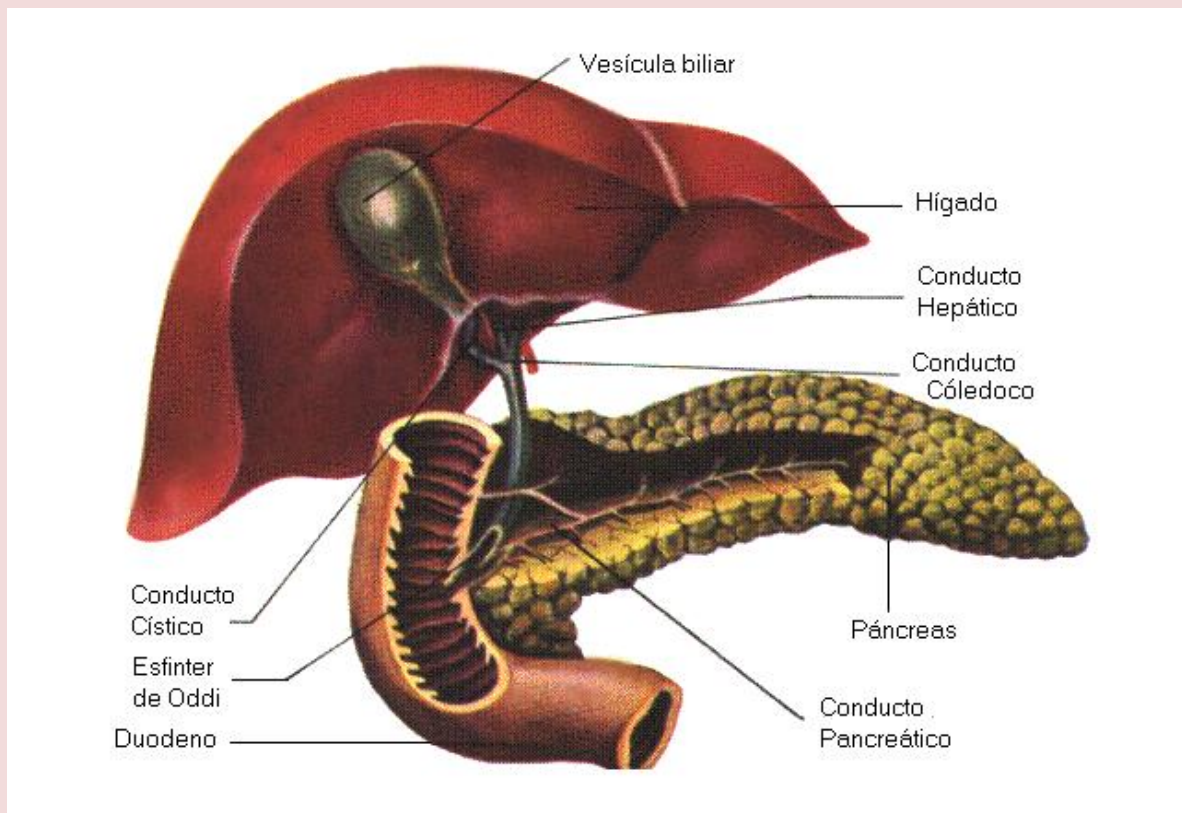
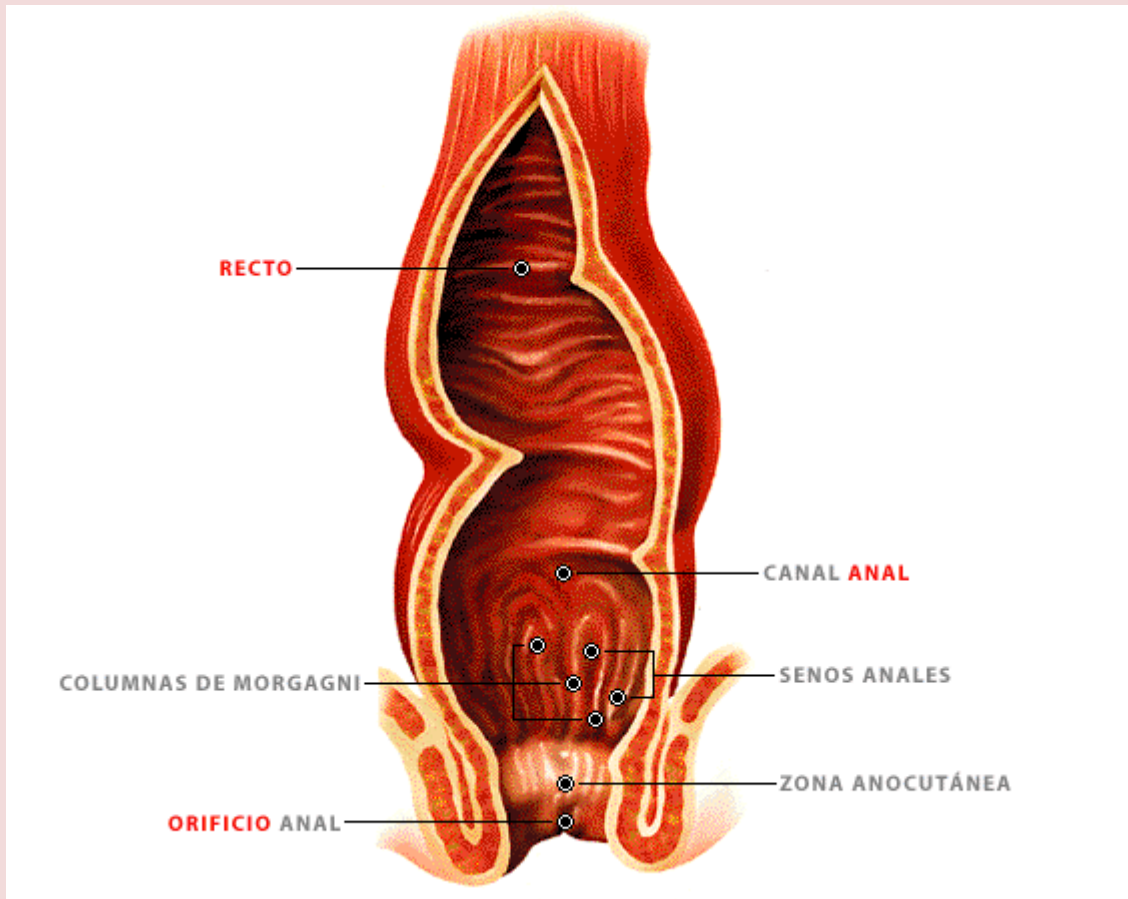
## OSTEOPATÍA INTEGRAL

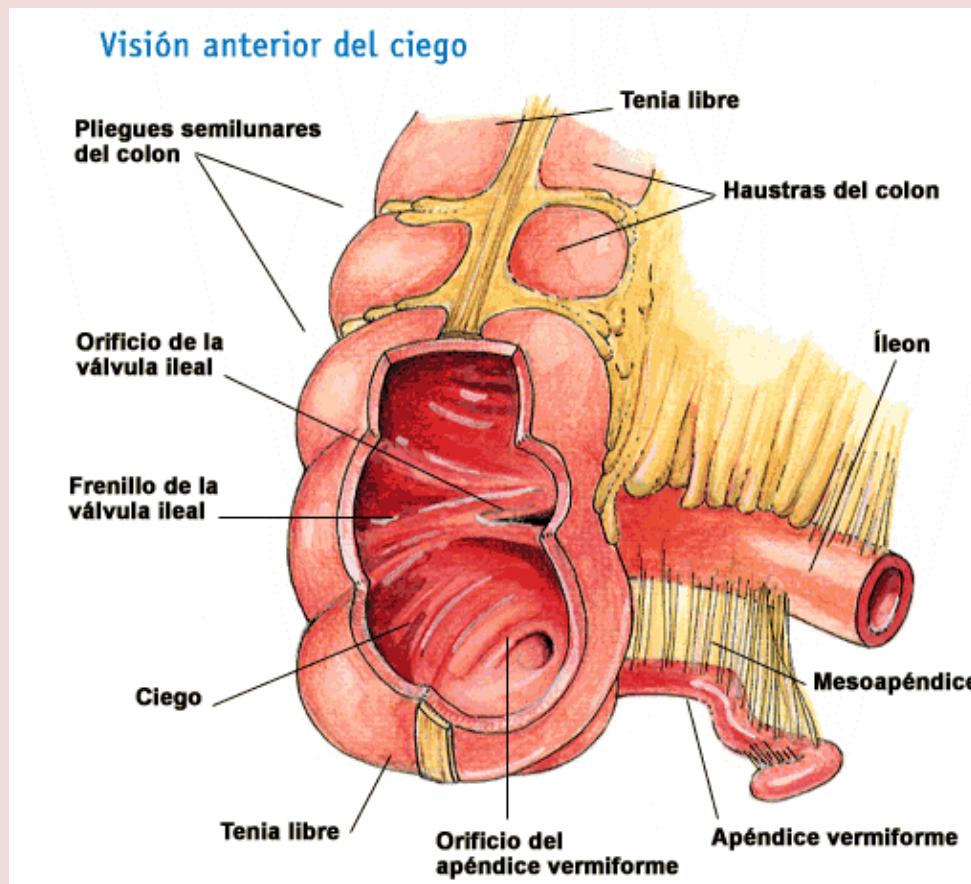
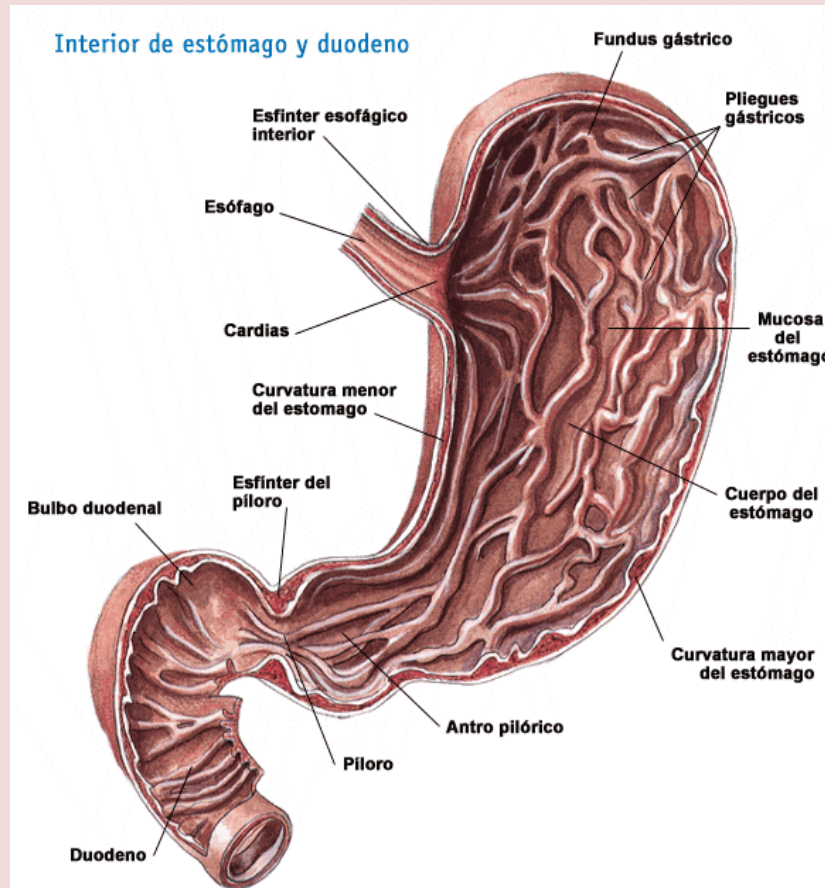
Un nuevo avance, un nuevo paso, una nueva visión holística de la osteopatía.



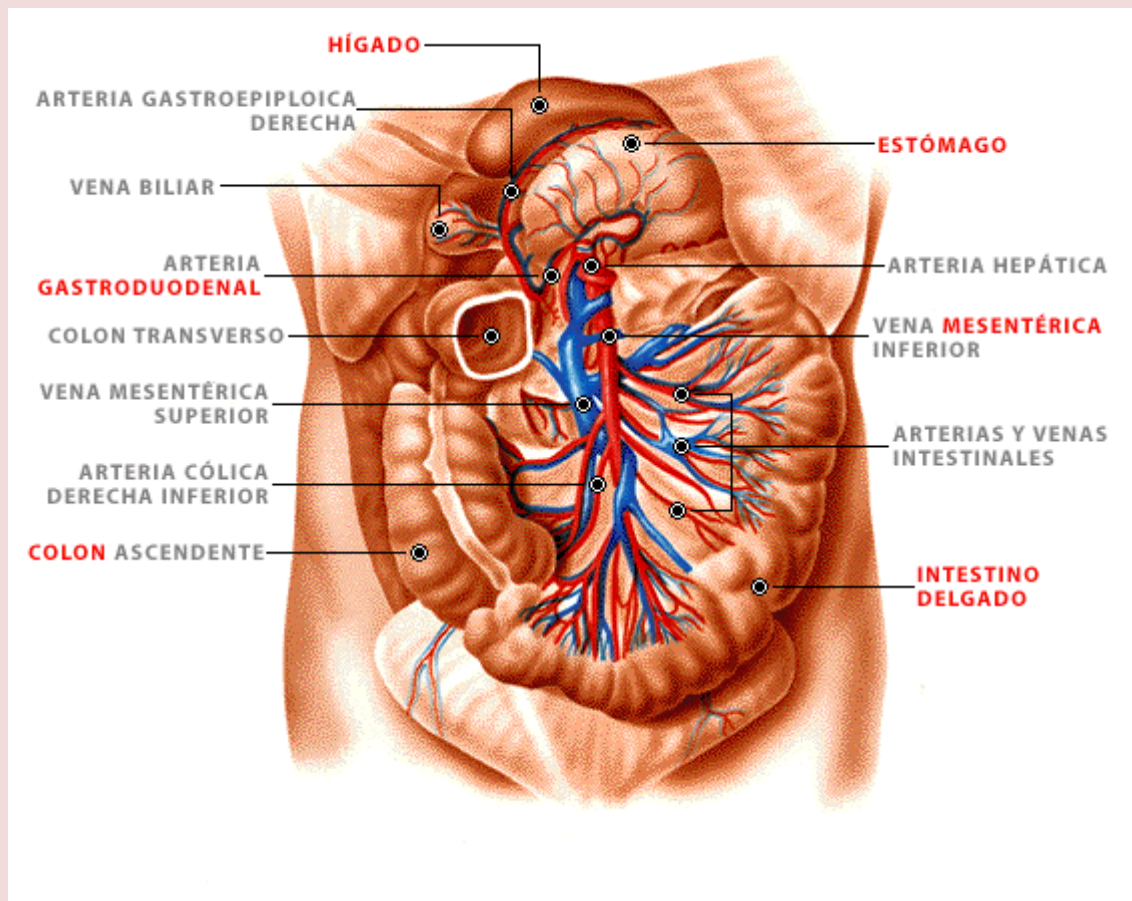
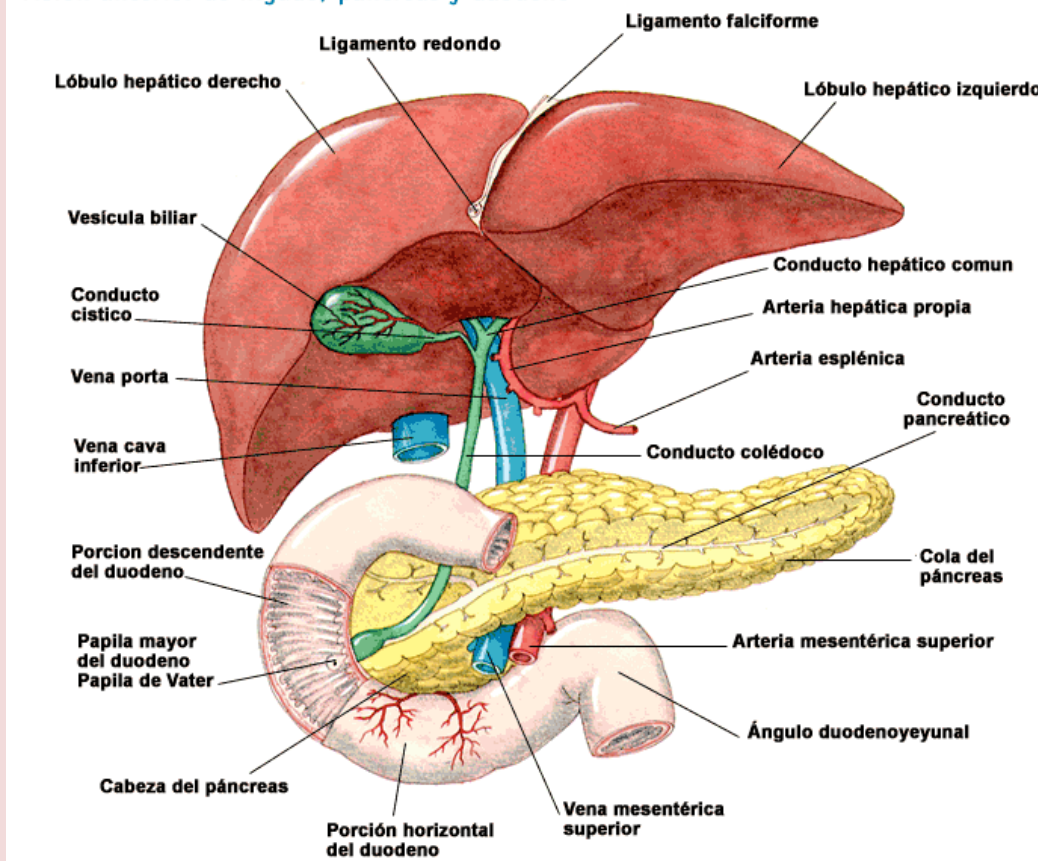
## OSTEOPATÍA INTEGRAL

Un nuevo avance, un nuevo paso, una nueva visión holística de la osteopatía.





**Visión anterior de hígado, páncreas y duodeno**



### BIOQUIMICA

---

## Cavidad bucal

La boca aparece rodeada por unos pliegues de la piel, llamados **labios**.

Dentro de la boca se encuentran los **dientes** cuya función es cortar, trocear y triturar los alimentos (**digestión mecánica**)

En la boca encontramos también la **lengua**, que tiene una gran cantidad de **papilas gustativas**, cuya función es la de mezclar los alimentos y facilitar su tránsito hacia el esófago. En la cavidad bucal desembocan las **glándulas salivales**, que segregan **saliva**, cuyas funciones son:

- actuar de **lubricante**
- **destruir** parte de las bacterias ingeridas con los alimentos
- comenzar la **digestión química** de los glúcidos mediante una enzima, la **amilasa o ptialina**, que rompe el almidón en maltosa.

Una vez finalizado los procesos que tienen lugar en la cavidad bucal, se produce la deglución del alimento ingerido.

---

## Faringe

La faringe es un tubo muscular que comunica el aparato digestivo con el respiratorio. Para que las vías respiratorias permanezcan cerradas durante la **deglución**, se forma en la faringe un repliegue, llamado **epiglotis**, que obstruye la glotis. De esta forma se impide que el alimento se introduzca en el sistema respiratorio.

---

## ESOFAGO

Es un conducto recto y musculoso. Sus contracciones musculares producen el **movimiento peristáltico** que hace avanzar el bolo alimenticio hacia el estómago.

---

## Estómago

Constituye una dilatación del tubo digestivo, donde se almacenan los alimentos durante un tiempo para que pasen al intestino en un estado de digestión avanzado. Se compone de:

- una **región cardíaca**, que limita con el esófago mediante un esfínter llamado **cardias**
- una región media, llamada **cuerpo**
- y una **región pilórica** que comunica con el intestino a través del **esfínter pilórico**.

El estómago es musculoso, por lo que gracias a sus contracciones, se completa la **acción mecánica**. Además en él se realiza parte de la **digestión química**, gracias a la acción del **jugo gástrico**, segregado por las glándulas de las paredes.

En el estómago se produce la absorción de agua, alcohol y de algunas sales minerales.

En general, después de permanecer en el estómago el tiempo necesario, los alimentos forman una papilla, llamada **quimo**, que pasará poco a poco al intestino.

## Intestino

El intestino se divide en dos tramos:

1. **Intestino delgado:** Formado por tres porciones:

- duodeno
- yeyuno
- íleon

Se realizan dos funciones distintas:

- la **digestión química** total de los alimentos y
- la **absorción** de éstos.

En este tramo desembocan:

- el hígado, que segrega la **bilis**
- el páncreas que segrega el **jugo pancreático**.  
Además en las paredes de la mucosa intestinal existen otras glándulas como las Glándulas de Brünner que segregan mucus y las glándulas de Lieberkühn, que segregan **jugo intestinal**.

El resultado de la acción de estos jugos es conseguir que:

- los **glúcidos** se transformen en *monosacáridos*
- las **grasas** se rompan en *ácidos grasos* y *glicerina*, y
- las **proteínas** se rompan en *aminoácidos*.

### COMPOSICIÓN DE LOS JUGOS QUE VIERTEN AL INTESTINO

Bilis	Jugo intestinal	Jugo pancreático
<ul style="list-style-type: none"><li>○ agua</li><li>○ sales inorgánicas</li><li>○ sales biliares</li><li>○ pigmentos biliares</li><li>○ ácidos biliares</li><li>○ grasas</li><li>○ colesterol</li><li>○ fosfatasa alcalina</li></ul>	<ul style="list-style-type: none"><li>○ agua</li><li>○ iones inorgánicos</li><li>○ mucina</li><li>○ lactasa, maltasa, sacarasa</li><li>○ lipasa intestinal</li><li>○ peptidasas</li><li>○ enteroquinasa</li></ul>	<ul style="list-style-type: none"><li>○ agua</li><li>○ iones inorgánicos</li><li>○ peptidasas inactivas</li><li>○ carboxipeptidasas</li><li>○ amilasa pancreática</li><li>○ lipasa pancreática</li><li>○ nucleasas pancreáticas</li></ul>

Al finalizar la digestión, el **quimo** se ha transformado en un líquido lechoso, llamado **quilo** formado por:

- agua
- monosacáridos
- aminoácidos
- glicerina
- bases nitrogenadas
- productos no digeridos.

La digestión ha terminado y sus productos deben traspasar la pared intestinal (**absorción**) para ingresar en el torrente circulatorio y ser transportados a todas las células del cuerpo. La absorción se realiza molécula a molécula a través de la pared intestinal.

### 2. Intestino grueso

Se halla separado del intestino delgado por la **válvula ileocecal**.

Su mucosa presenta unos repliegues transversales, que le dan un aspecto característico. Las glándulas que tapizan la mucosa segregan **mucus**.

A lo largo del intestino se absorbe una gran cantidad de agua, por lo que a medida que se acercan al tramo final, transportados por los movimientos peristálticos, van espesándose. Estos productos se expulsarán al exterior en el proceso denominado **egestión o defecación**.

Entre los productos residuales se encuentran las paredes celulósicas de los vegetales, a cuyas expensas viven una serie de **bacterias saprófitas simbiotas** (flora intestinal), que producen fermentaciones con desprendimiento de gases. También producen algunas sustancias útiles para el organismo, como la **vitamina K**.

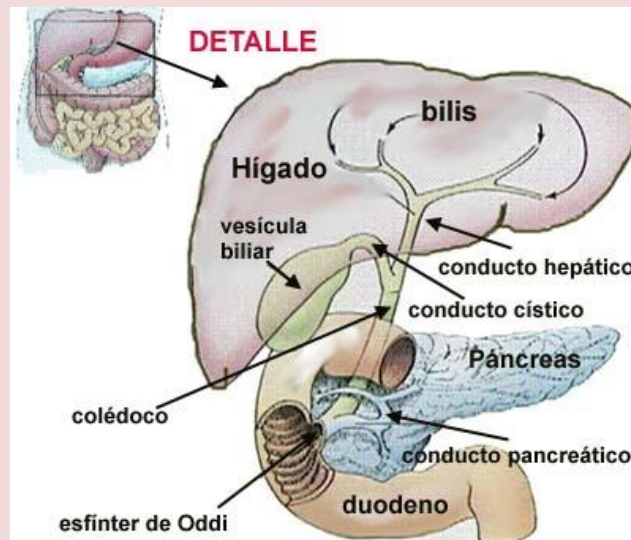
---

## Glándulas anejas

Además de las glándulas salivales, hay otras dos glándulas que contribuyen a la digestión:

1. El **páncreas**
2. El **hígado**





☐ El páncreas es una glándula mixta, porque segrega hormonas (componente endocrino), y **jugo pancreático** (componente exocrino).

El jugo pancreático llega al intestino a través del *conducto de Wirsung*, que desemboca junto con el *colédoco*, en la *ampolla de Vater*.

☐ La misión del **hígado** es fundamentalmente metabólica, pero contribuye a la digestión mediante la *bilis*. Ésta se almacena en la *vesícula biliar*. Desempeña un papel importante en la digestión de las grasas, ya que contribuye a dividir las sustancias grasas en partículas más pequeñas, con lo que se facilita el ataque de las enzimas lipasas al aumentar la superficie de las gotas de grasa.

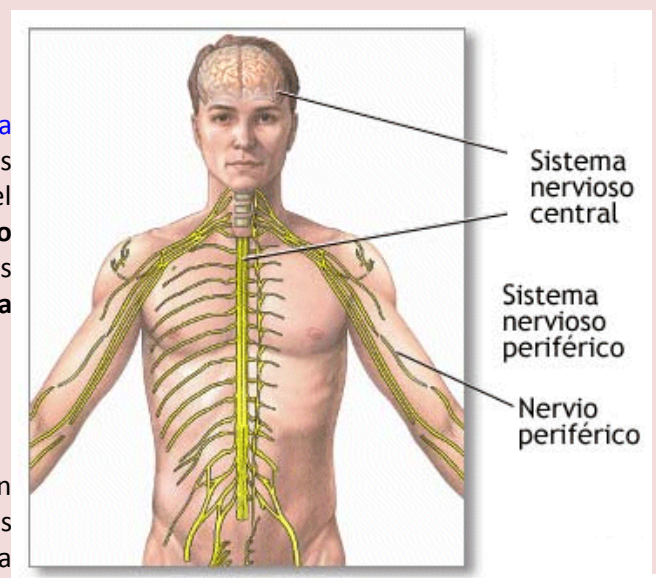


## Nervioso

El Sistema Nervioso (SN) es, junto con el **Sistema Endocrino**, el rector y coordinador de todas las actividades conscientes e inconscientes del organismo. Está formado por el **sistema nervioso central** o SNC (**encéfalo** y **médula espinal**) y los **nervios** (el conjunto de nervios es el SNP o **sistema nervioso periférico**)

SN = SNC + SNP

A menudo, se compara el Sistema Nervioso con un ordenador ya que las unidades periféricas (**sentidos**) aportan gran cantidad de información a



## OSTEOPATÍA INTEGRAL

Un nuevo avance, un nuevo paso, una nueva visión holística de la osteopatía.

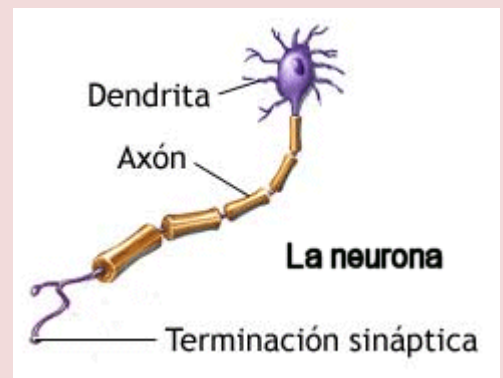
través de los "cables" de transmisión (**nervios**) para que la unidad de procesamiento central (**cerebro**), provista de su banco de datos (**memoria**), la ordene, la analice, muestre y ejecute.

Sin embargo, la comparación termina aquí, en la mera descripción de los distintos elementos. La informática avanza a enormes pasos, pero aun está lejos el día que se disponga de un ordenador compacto, de componentes baratos y sin mantenimiento, capaz de igualar la rapidez, la sutileza y precisión del cerebro humano.

El sistema nervioso central realiza las más altas funciones, ya que atiende y satisface las necesidades vitales y da respuesta a los estímulos. **Ejecuta tres acciones esenciales**, que son:

1. la detección de estímulos
2. la transmisión de informaciones y
3. la coordinación general.

El **Cerebro** es el órgano clave de todo este proceso. Sus diferentes estructuras rigen la sensibilidad, los movimientos, la inteligencia y el funcionamiento de los órganos. Su capa más externa, la corteza cerebral, procesa la información recibida, la coteja con la información almacenada y la transforma en material utilizable, real y consciente.



El Sistema Nervioso permite la relación entre nuestro cuerpo y el exterior, además regula y dirige el funcionamiento de todos los órganos del cuerpo.

**Las Neuronas** (dibujo de la derecha) son las unidades funcionales del sistema nervioso. Son células especializadas en transmitir por ellas los impulsos nerviosos.

### División del Sistema Nervioso

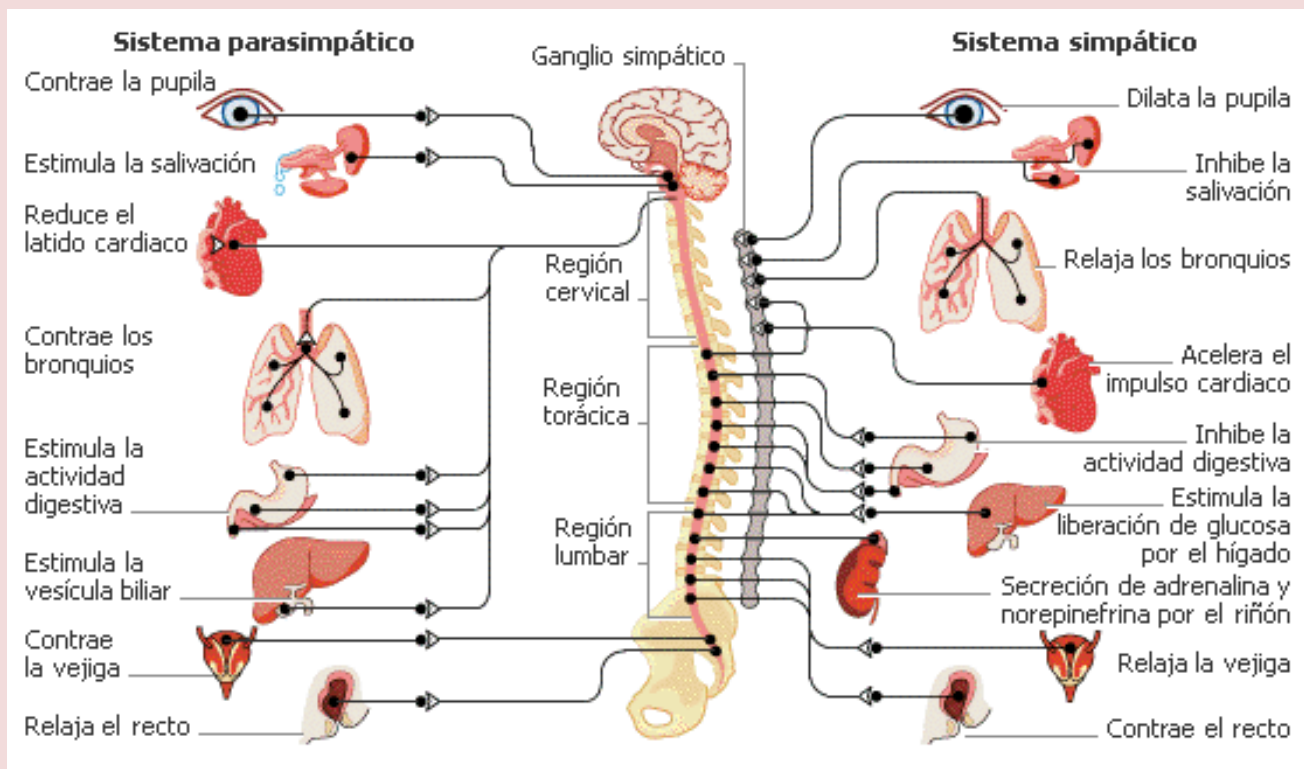
Desde el punto de vista anatómico se distinguen dos partes del SN:

- Sistema Nervioso Central S.N.C.
- Sistema Nervioso Periférico S.N.P.

El **Sistema Nervioso Central** comprende el Encéfalo y la **Médula Espinal**

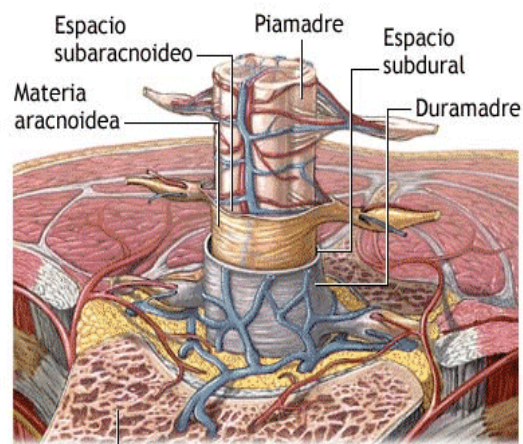
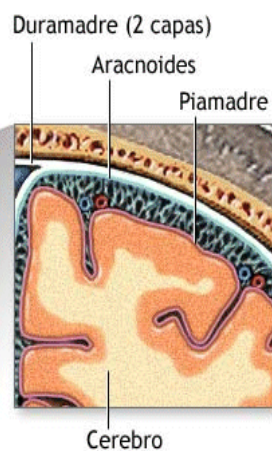
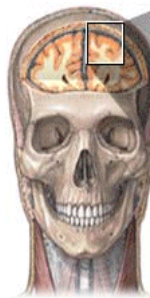## OSTEOPATÍA INTEGRAL

Un nuevo avance, un nuevo paso, una nueva visión holística de la osteopatía.



## Meninges

Las meninges son las membranas que recubren el cerebro y la médula espinal



Los órganos del sistema nervioso central (cerebro y médula espinal) están cubiertos por tres capas de tejido conectivo llamadas meninges, las cuales están conformadas por la pia madre (la más cercana a las estructuras del SNC), la duramadre y la aracnoides (las más alejadas del SNC). Las meninges protegen los vasos sanguíneos y contienen líquido cefalorraquídeo. éstas son las estructuras involucradas en la meningitis, o inflamación de las meninges, que de tornarse severa puede convertirse en encefalitis, una inflamación del cerebro.

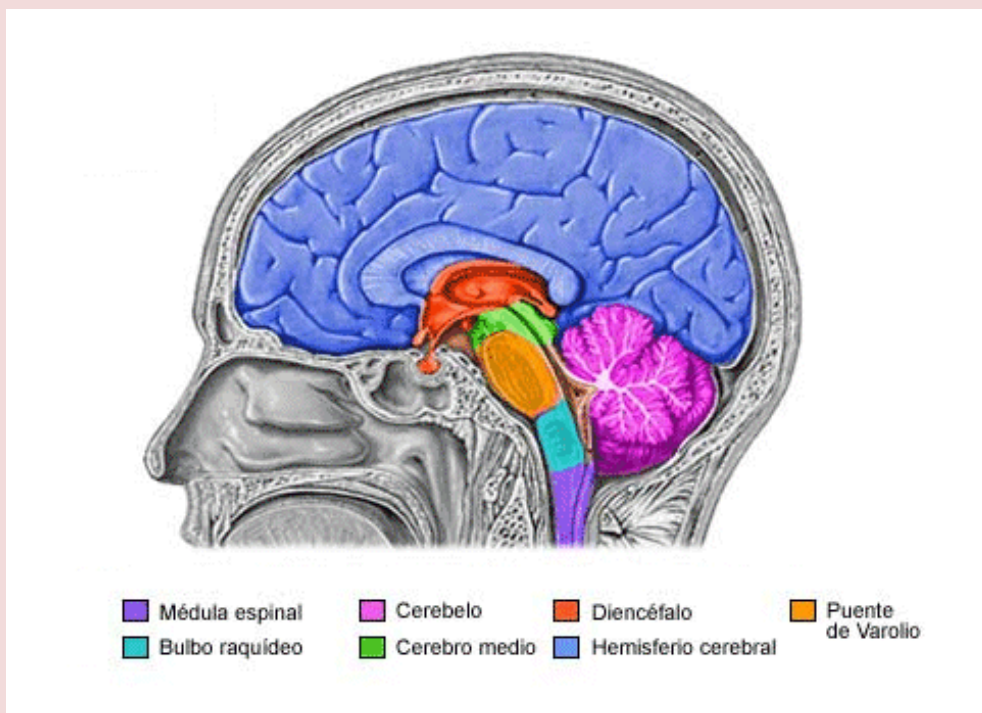
## El encéfalo

Es la masa nerviosa contenida dentro del **cráneo**. Está envuelta por las meninges, que son tres membranas llamadas: duramadre, piamadre y aracnoides.

## OSTEOPATÍA INTEGRAL

Un nuevo avance, un nuevo paso, una nueva visión holística de la osteopatía.

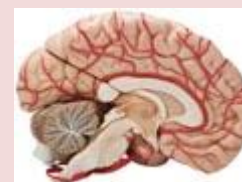El **encéfalo** consta de tres partes más voluminosas: **cerebro**, **cerebelo** y **bulbo raquídeo**, y otras más pequeñas: el **diencéfalo**, con el **hipotálamo** (en conexión con la **hipófisis** del **Sistema Endocrino**) y el **mesencéfalo** con los tubérculos cuadrigéminos.

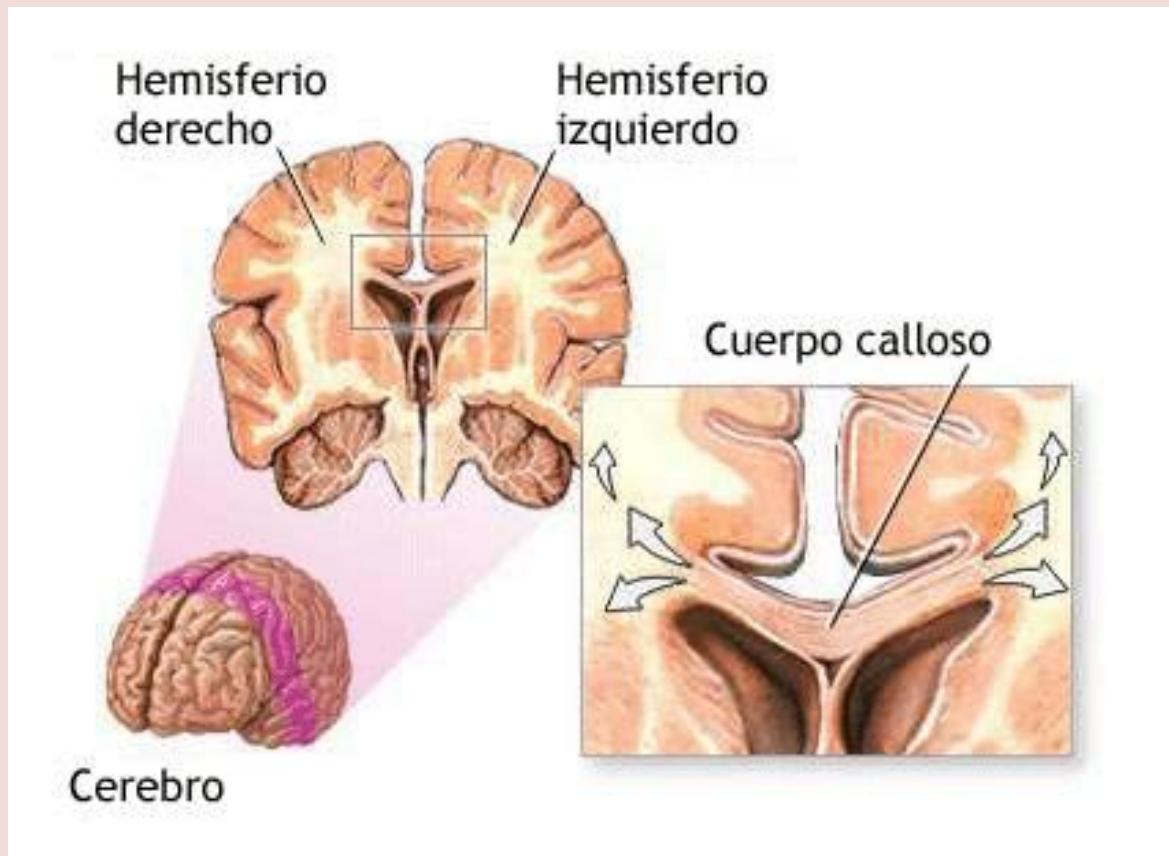


### El cerebro:

Es la parte más importante, está formado por la **sustancia gris** (**por fuera**) y la **sustancia blanca** (**por dentro**). Su superficie no es lisa, sino que tiene unas arrugas o salientes llamadas **circunvoluciones**; y unos surcos denominados **cisuras**, las más notables son llamadas las **cisuras de Silvio** y de **Rolando**.

Esta dividido incompletamente por una hendidura en dos partes, llamados **hemisferios cerebrales**. En los hemisferios se distinguen zonas denominadas **lóbulos**, que llevan el nombre del hueso en que se encuentran en contacto (**frontal**, **parietal**...). Pesa unos **1.200gr** Dentro de sus principales funciones están las de controlar y regular el funcionamiento de los demás centros nerviosos, también en el se reciben las sensaciones y se elaboran las respuestas conscientes a dichas situaciones. Es el órgano de las **facultades intelectuales**: **atención**, **memoria**, **inteligencia**... etc.





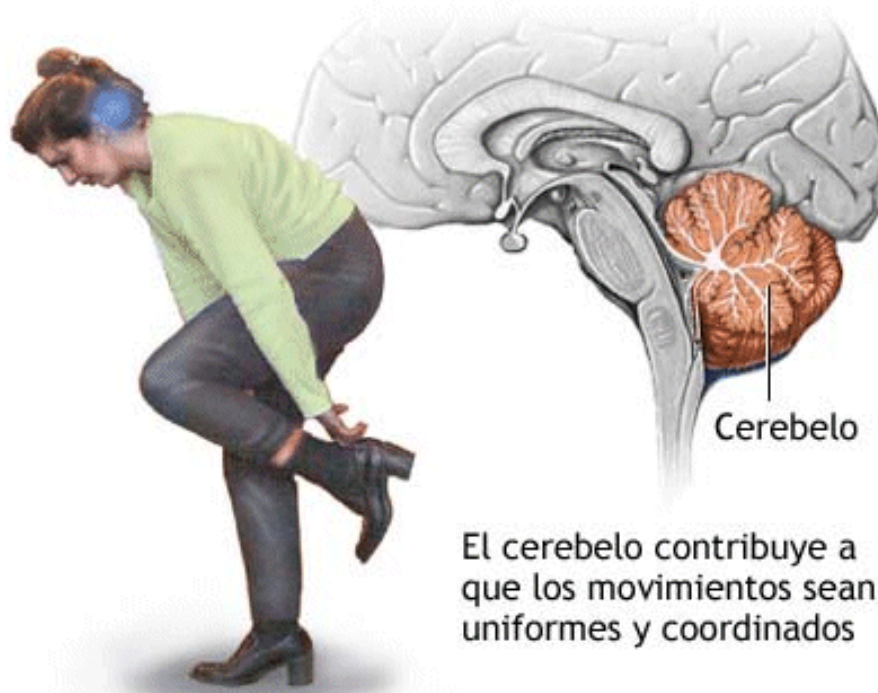
### El cerebelo:

Esta situado detrás del cerebro y es más pequeño (120 gr.); tiene forma de una mariposa con las alas extendidas. Consta de tres partes: Dos **hemisferios cerebelosos** y el **vérmix** o cuerpo vermiforme. Por fuera tiene sustancia gris y en el interior sustancia blanca, esta presenta una forma arborescente por lo que se llama el árbol de la vida. Coordina los movimientos de los **músculos** al caminar y realizar otras actividades motoras.

### El bulbo raquídeo:

Es la continuación de la médula que se hace más gruesa al entrar en el **cráneo**. Regula el funcionamiento del **corazón** y de los **músculos respiratorios**, además de los movimientos de la masticación, la tos, el estornudo, el vómito... etc. Por eso una lesión en el bulbo produce la muerte instantánea por paro cardio respiratorio irreversible.

## **Función del cerebelo**

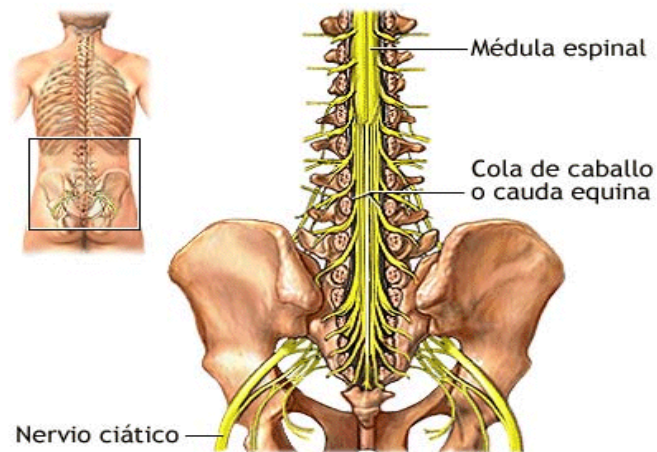


El cerebelo procesa información proveniente de otras áreas del cerebro, de la médula espinal y de los receptores sensoriales con el fin de indicar el tiempo exacto para realizar movimientos coordinados y suaves del sistema muscular esquelético. La embolia que afecte el cerebelo puede causar mareo, náusea y problemas de equilibrio y coordinación.

### **La médula espinal:**

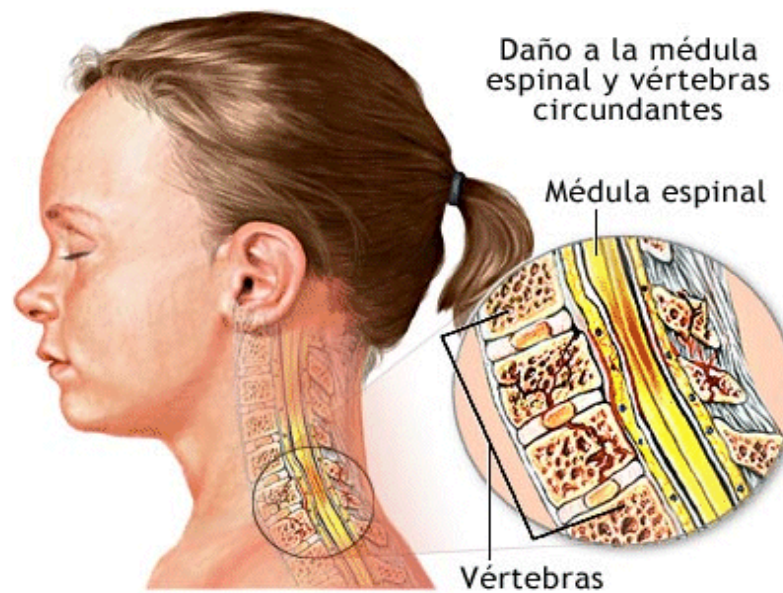
La médula espinal es un cordón nervioso, **blanco y cilíndrico** encerrada dentro de la **columna vertebral**. Su función más importante es **conducir**, mediante los nervios de que está formada, la corriente nerviosa que conduce las sensaciones hasta el **cerebro** y los impulsos nerviosos que lleva las respuestas del **cerebro** a los **músculos**.

### Cola de caballo



La médula espinal termina en el área lumbar y continúa a través del canal vertebral como nervios espinales. Debido a la semejanza con la cola de un caballo, la agrupación de estos nervios en el extremo de la médula espinal se denomina cauda equina (cola de caballo). Estos nervios envían y reciben mensajes hacia y desde las extremidades inferiores y los órganos pélvicos.

### Lesión a la médula espinal



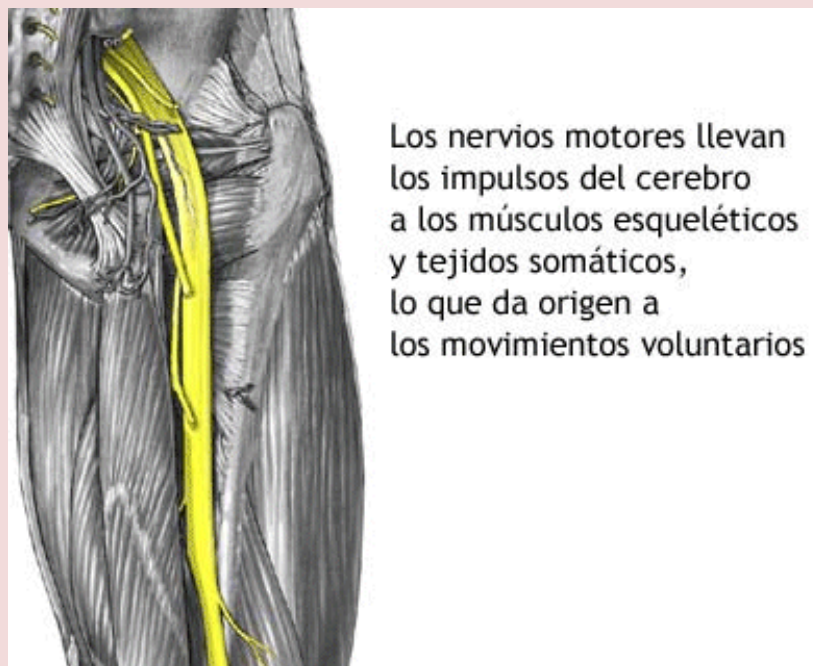
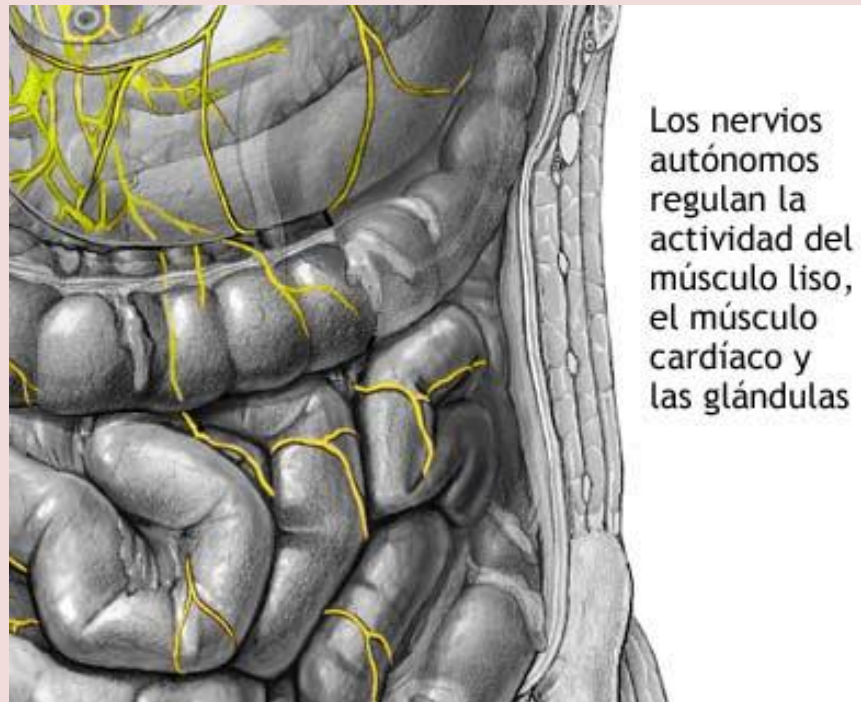
Una lesión grave de la médula espinal con frecuencia causa pérdida de la sensibilidad y parálisis, la pérdida del movimiento y control voluntario sobre los músculos en el cuerpo. Esta lesión causa también pérdida del funcionamiento de los reflejos por debajo del punto en que una lesión interrumpe las funciones corporales, como la respiración, el control de las evacuaciones y el control vesical. En el caso de lesión espinal, la atención médica oportuna puede ayudar a minimizar el daño posterior a la médula espinal.

## OSTEOPATÍA INTEGRAL

Un nuevo avance, un nuevo paso, una nueva visión holística de la osteopatía.

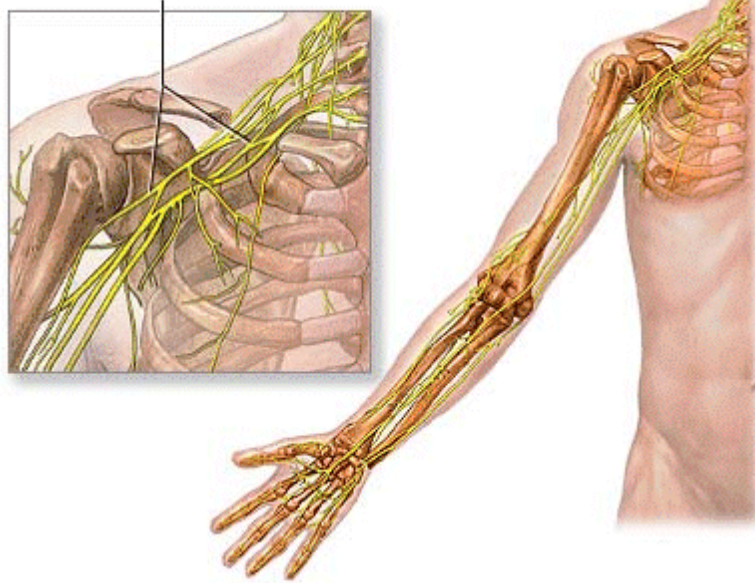
### Los nervios

El conjunto de nervios es el SNP (puls [aquí](#) para ver una buena imagen). Los nervios son cordones delgados de sustancia nerviosa que se ramifican por todos los órganos del cuerpo. Unos salen del encéfalo y se llaman nervios craneales. Otros salen a lo largo de la [médula espinal](#): son los nervios raquídeos. La información puede viajar desde los órganos de los sentidos hacia el SNC, o bien en sentido contrario: desde el SNC hacia los músculos y glándulas.

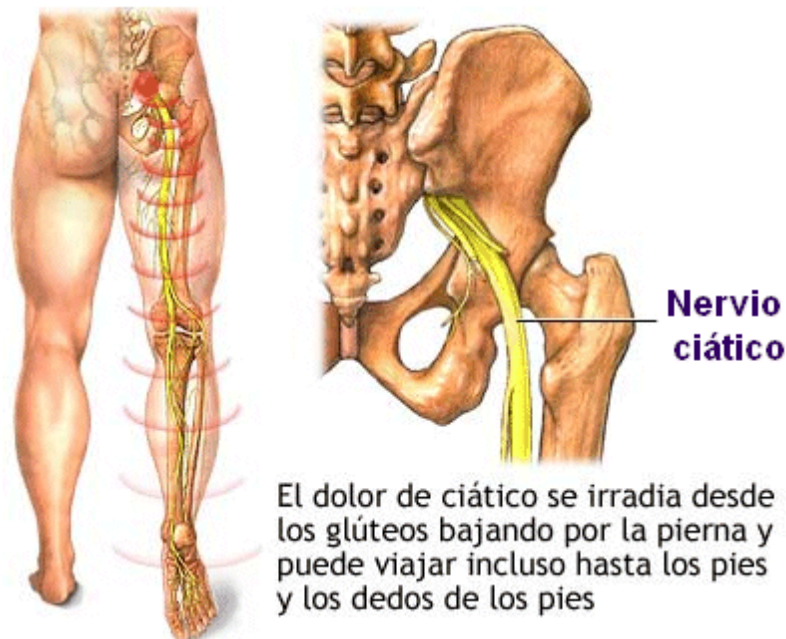




### Plexo braquial



El plexo braquial es un conjunto de nervios que se originan desde la región del cuello y se ramifican para dar lugar a la mayoría de los nervios que controlan el movimiento en los miembros superiores. Las lesiones del plexo braquial son comunes y pueden ser debilitantes. Si la lesión es severa, puede causar debilidad o parálisis del miembro superior.



El dolor de ciático se irradia desde los glúteos bajando por la pierna y puede viajar incluso hasta los pies y los dedos de los pies

El principal nervio que baja por la pierna es el ciático. El dolor asociado con este nervio generalmente se origina en la parte superior a lo largo de la médula espinal cuando las raíces nerviosas se comprimen o dañan a causa del estrechamiento de la columna vertebral o por el desplazamiento de un disco. Los síntomas pueden incluir hormigueo, entumecimiento o dolor que se irradia a los glúteos, piernas y pies.

### La Memoria, Inteligencia Y Sueño

La inteligencia es la capacidad de adaptarse a las situaciones nuevas. De hecho, no se trata de una habilidad fija, sino más bien una suma de facultades relacionadas, otorgadas por la **corteza cerebral**, la capa nerviosa que recubre todo el **cerebro humano**.

Tanto la definición de la **inteligencia** como la medición han suscitado siempre recelos y críticas. Sin embargo, muchos test de inteligencia establecen su puntuación a partir de un promedio, al que se ha dado un valor 100. Así, se determina que el 70% de la población posee un cociente intelectual (CI) normal, situado entre 85 y 115. Una buena herencia y un ambiente propicio son dos circunstancias esenciales para que una persona pueda desarrollar todo su potencial intelectual.

La **memoria** es otra facultad maravillosa del cerebro humano, pues permite registrar datos y sensaciones, revivirlos a voluntad después de minutos o años después. La memoria es una sola, pero se distinguen **tres niveles**, según cuanto tiempo se recuerda una información, esta es la **memoria inmediata**, de solo unos segundos, la **memoria a corto plazo**, de unas horas a unos pocos días, y la **memoria a largo plazo**, en que los datos se graban a fuego y pueden recordarse toda la vida.

Inteligencia y memoria son dos facultades que un cerebro somnoliento realiza a duras penas y sin ningún lucimiento. **El sueño es imprescindible** para vivir, en especial el sueño profundo, en que el cuerpo se abandona a la relajación y el cerebro se enfrasca en una frenética actividad onírica (actividad de los sueños y pesadillas).

**Sistema Nervioso Periférico:** Está formado por los **nervios**, craneales y espinales, que emergen del sistema nervioso central y que recorren todo el cuerpo, conteniendo axones de vías neurales con distintas funciones y por los **ganglios** periféricos, que se encuentran en el trayecto de los nervios y que contienen cuerpos neuronales, los únicos fuera del sistema nervioso central.

Los **nervios craneales**, son 12 pares que envían información sensorial procedente del **cuello** y la **cabeza** hacia el sistema nervioso central. Reciben órdenes motoras para el control de la musculatura esquelética del cuello y la cabeza.

Los **nervios espinales**, son 31 pares y se encargan de enviar información *sensorial* (tacto, dolor y temperatura) del tronco y las extremidades y de la *posición* y el *estado* de la musculatura y las articulaciones del tronco y las extremidades hacia el sistema nervioso central y, desde el mismo, reciben órdenes motoras para el control de la **musculatura esquelética** que se conducen por la médula espinal.

Una división menos anatómica, pero mucho más funcional, es la que divide al sistema nervioso de acuerdo al rol que cumplen las diferentes vías neurales, sin importar si éstas recorren parte del sistema nervioso central o el periférico:

## OSTEOPATÍA INTEGRAL

Un nuevo avance, un nuevo paso, una nueva visión holística de la osteopatía.

El **Sistema nervioso somático**: También llamado *sistema nervioso de la vida de relación*, está formado por el conjunto de neuronas que regulan las funciones voluntarias o conscientes en el organismo (p.e. movimiento muscular, tacto).

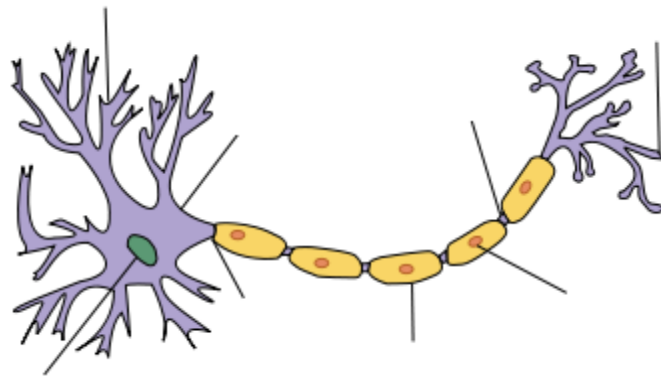
El **Sistema nervioso autónomo**, también llamado *sistema nervioso vegetativo* o (incorrectamente) *sistema nervioso visceral*, está formado por el conjunto de neuronas que regulan las funciones involuntarias o inconscientes en el organismo (p.e. movimiento intestinal, sensibilidad visceral).

Cabe mencionar que las neuronas de ambos sistemas pueden llegar o salir de los mismos órganos si es que éstos tienen funciones voluntarias e involuntarias (y, de hecho, estos órganos son la mayoría). En algunos textos se considera que el sistema nervioso autónomo es una subdivisión del sistema nervioso periférico, pero esto es incorrecto ya que, en su recorrido, algunas neuronas del sistema nervioso autónomo pueden pasar tanto por el sistema nervioso central como por el periférico, lo cual ocurre también en el sistema nervioso somático. La división entre sistema nervioso central y periférico tiene solamente fines anatómicos. A su vez el sistema vegetativo se clasifica en **simpático** y **parasimpático**, sistemas que tienen funciones en su mayoría antagónicas. Tenemos en nuestro cuerpo aproximadamente unos 150.000 kilómetros de nervios que recorren todo nuestro organismo.

Axón terminal

## OSTEOPATÍA INTEGRAL

Un nuevo avance, un nuevo paso, una nueva visión holística de la osteopatía.



Dendrita  
Soma  
Axón  
Núcleo  
Nodo de Ranvier  
Axón terminal  
Célula de Schwann  
Vaina de mielina

Estructura de una **neurona** clásica

### Par craneal

Los **nervios craneales** o **pares craneales** son los doce pares de nervios que parten de la base del **cerebro** o a nivel del tronco del encéfalo y emergen por los agujeros de la base del **cráneo**, distribuyéndose por la **cabeza**, el **cuello**, el **tórax** y el **abdomen**. La **Nomenclatura Anatómica Internacional** o **Nómina Anatómica** incluye al **nervio terminal** como nervio craneal (sería el número 0), a pesar de ser atrófico en los humanos y estar estrechamente relacionado con el **nervio olfatorio**.

### Origen de las fibras de los pares craneales

El origen superficial de un par craneal es el área del encéfalo de donde el mismo sale o entra. Las fibras de los pares craneales con función motora (eferente) se originan de grupos celulares que se encuentran en la profundidad del tallo encefálico (núcleos motores) y son homólogas de las células del asta anterior de la **médula espinal**. Las fibras de los pares craneales con función sensitiva (aferente) tienen sus células de origen (núcleos de primer orden) fuera del tallo encefálico, por lo general en **ganglios** que son homólogos de los de la raíz dorsal de los **nervios raquídeos**. Los núcleos sensitivos de segundo orden se encuentran en el tallo encefálico.

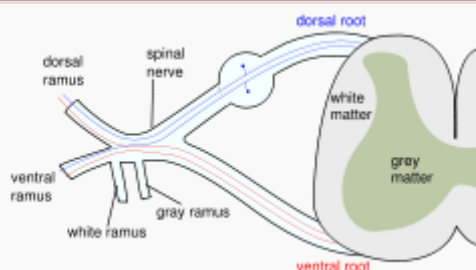### Clasificación funcional

Según su aspecto funcional, se agrupan así:

- Los pares I, II y VIII están dedicados a aferencias sensitivas especiales.
- Los pares III, IV y VI controlan los movimientos oculares y la contribución pupilar.
- Los pares XI y XII son nervios motores puros (XI para el **esternocleidomastoideo** y el **trapecio**; y XII para los músculos de la lengua).
- Los pares V, VII, IX y X son mixtos.
- Nótese que los pares II, VII, IX y X llevan fibras parasimpáticas.

1. I par: **nervio olfatorio**
2. II par: **nervio óptico**
3. III par: **nervio oculomotor (nervio motor ocular común)**
4. IV par: **nervio troclear (nervio patético)**
5. V par: **nervio trigémino**
6. VI par: **nervio abducens (nervio motor ocular externo)**
7. VII par: **nervio facial (nervio intermediofacial)**
8. VIII par: **nervio vestibulococlear (nervio auditivo)**
9. IX par: **nervio glossofaríngeo**
10. X par: **nervio vago (nervio neumogástrico)**
11. XI par: **nervio espinal**
12. XII par: **nervio hipogloso**. Es el nervio motor de la lengua.

### Nervio espinal



☞ Los **nervios espinales** o también conocidos como **nervios raquídeos** son aquellos que se prolongan desde la **médula espinal** y atraviesan los orificios **vertebrales** para distribuirse a las zonas del cuerpo. Se dividen en sensitivos y motores, los cuales entran y emergen a la medula respectivamente; los

## OSTEOPATÍA INTEGRAL

Un nuevo avance, un nuevo paso, una nueva visión holística de la osteopatía.

sensitivos por la cara posterior de la médula y los motores por la cara anterior de esta y salen directamente de la sustancia gris que esta cubierta por la sustancia blanca de la médula, al juntarse se forma un nervio mixto el cual tiene características de los dos tipos de fibras. Antes de formar el nervio la raíz sensitiva posee un ganglio sensitivo que es una acumulación de células

### Numeración

Existen 31 pares de nervios espinales, son:

- 8 pares de **nervios raquídeos cervicales** (C1-C8)
- 12 pares de **nervios raquídeos torácicos** (T1-T12)
- 5 pares de **nervios raquídeos lumbares** (L1-L5)
- 5 pares de **nervios raquídeos sacros** (S1-S5)
- 1 par de **nervios raquídeos coccígeos** (Co)

Tiene una raíz posterior que entra por el *asta posterior* y sale por el *asta anterior* o motora.

Los siete primeros nervios cervicales (C1 a C7) salen del canal vertebral sobre la respectiva **vertebra cervical** (es decir, C1 sale de la **primera vertebra cervical**; C2 sale de la segunda, y así). El nervio C8 sale de debajo de la **séptima vértebra cervical**, y el resto de nervios espinales salen desde sus respectivas vertebrae.

### Sistema nervioso autónomo

El **sistema nervioso autónomo**, (también conocido como **sistema nervioso vegetativo**), a diferencia del **sistema nervioso somático**, recibe la información de las **vísceras** y del medio interno, para actuar sobre sus **músculos**, **glándulas** y **vasos sanguíneos**.

El **sistema nervioso autónomo** o **neurovegetativo**, al contrario del sistema nervioso somático y central, es involuntario activándose principalmente por centros nerviosos situados en la **médula espinal**, **tallo cerebral** e **hipotálamo**. También, algunas porciones de la **corteza cerebral** como la corteza límbica, pueden transmitir impulsos a los centros inferiores y así, influir en el control autónomo.

El sistema nervioso autónomo es sobre todo un sistema eferente e involuntario que transmite impulsos desde el sistema nervioso central hacia la periferie estimulando los aparatos y sistemas **órganos** periféricos. Estas acciones incluyen: el control de la frecuencia cardíaca y la fuerza de contracción, la contracción y dilatación de vasos sanguíneos, la contracción y relajación del músculo liso en varios órganos, acomodación visual, tamaño pupilar y secreción de glándulas exocrinas y endocrinas, regulando funciones tan importantes como la **digestión**, **circulación sanguínea**, **respiración** y **metabolismo**.

Los nervios autónomos están formados por todas las fibras eferentes que abandonan el sistema nervioso central, excepto aquellas que inervan el **músculo esquelético**. Existen fibras autonómicas aferentes, que transmiten información desde la periferia al sistema nervioso central, encargándose de



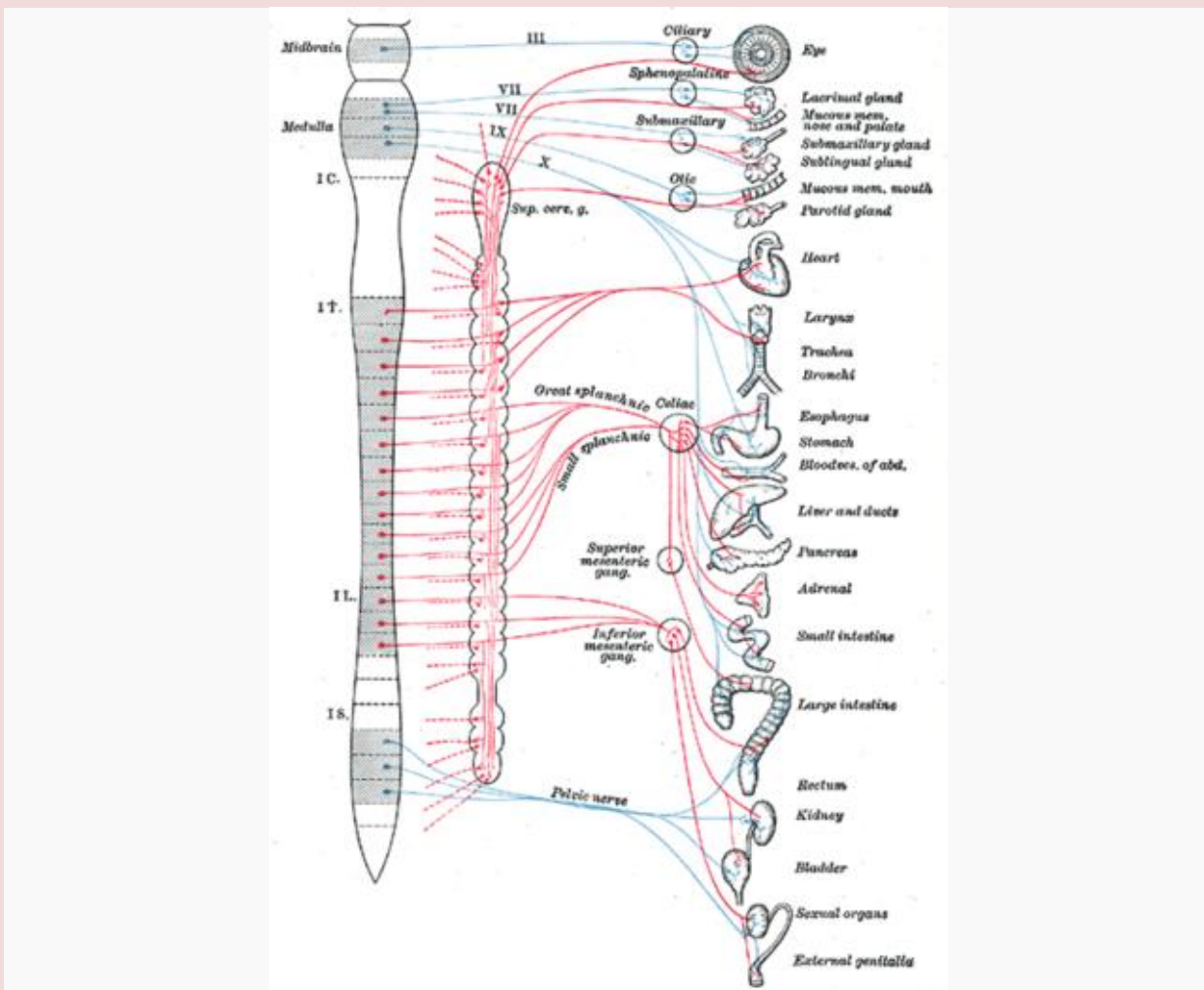
## OSTEOPATÍA INTEGRAL

Un nuevo avance, un nuevo paso, una nueva visión holística de la osteopatía.

transmitir la sensación visceral y la regulación de reflejos vasomotores y respiratorios, por ejemplo los bazorreceptores y quimiorreceptores del seno carotídeo y arco aórtico que son muy importantes en el control del ritmo cardíaco, **presión sanguínea** y **movimientos respiratorios**. Estas fibras aferentes son transportadas al sistema nervioso central por nervios autonómicos principales como el **neumogástrico**, nervios espláncnicos o nervios pélvicos.

También el sistema nervioso autónomo funciona a través de reflejos viscerales, es decir, las señales sensoriales que entran en los ganglios autónomos, la médula espinal, el tallo cerebral o el hipotálamo pueden originar respuestas reflejas adecuadas que son devueltas a los órganos para controlar su actividad. Reflejos simples terminan en los órganos correspondientes, mientras que reflejos más complejos son controlados por centros autonómicos superiores en el sistema nervioso central, principalmente el **hipotálamo**.

### División del sistema nervioso autónomo



☞ Sistema Nervioso Autónomo. En azul se observa el Sistema parasimpático y en rojo el Sistema simpático.

El sistema nervioso vegetativo se divide funcionalmente en:

## OSTEOPATÍA INTEGRAL

Un nuevo avance, un nuevo paso, una nueva visión holística de la osteopatía.

- **Sistema simpático:** usa **noradrenalina** como neurotransmisor, y lo constituye una cadena de **ganglios**. Está implicado en actividades que requieren gasto de energía. También es llamado sistema adrenérgico o noradrenérgico.
- **Sistema parasimpático:** Lo forman los **gánglios aislados** y usa la **acetilcolina**. Está encargado de almacenar y conservar la energía. Es llamado también sistema colinérgico.

Lo componen raíces, plexos y troncos nerviosos:

### Raíces

Raíces cervicales  
Raíces torácicas = Raíces dorsales  
Raíces lumbares  
Raíces sacras

### Plexos

**Plexo braquial**  
**Plexo lumbosacro**

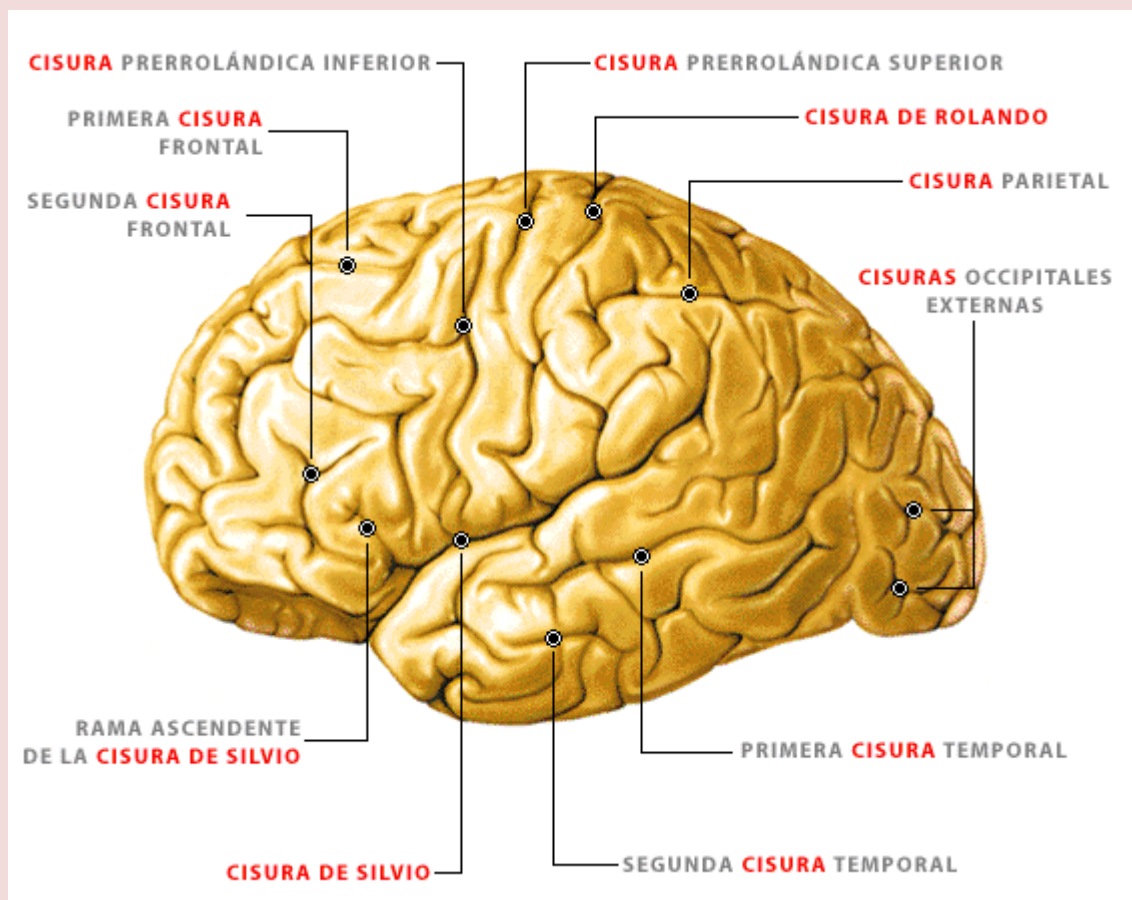
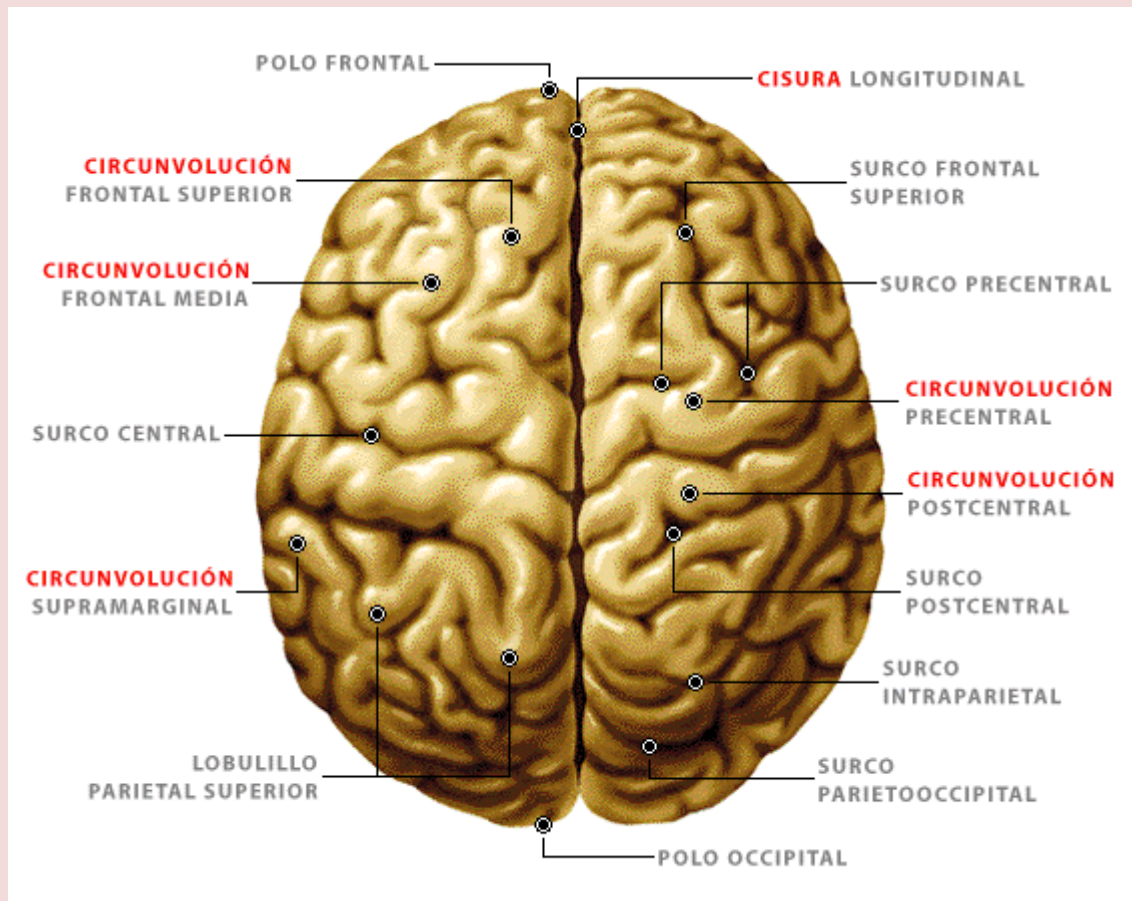
### Nervios

**Pares craneales**  
Nervios de miembros superiores  
Nervios de miembros inferiores



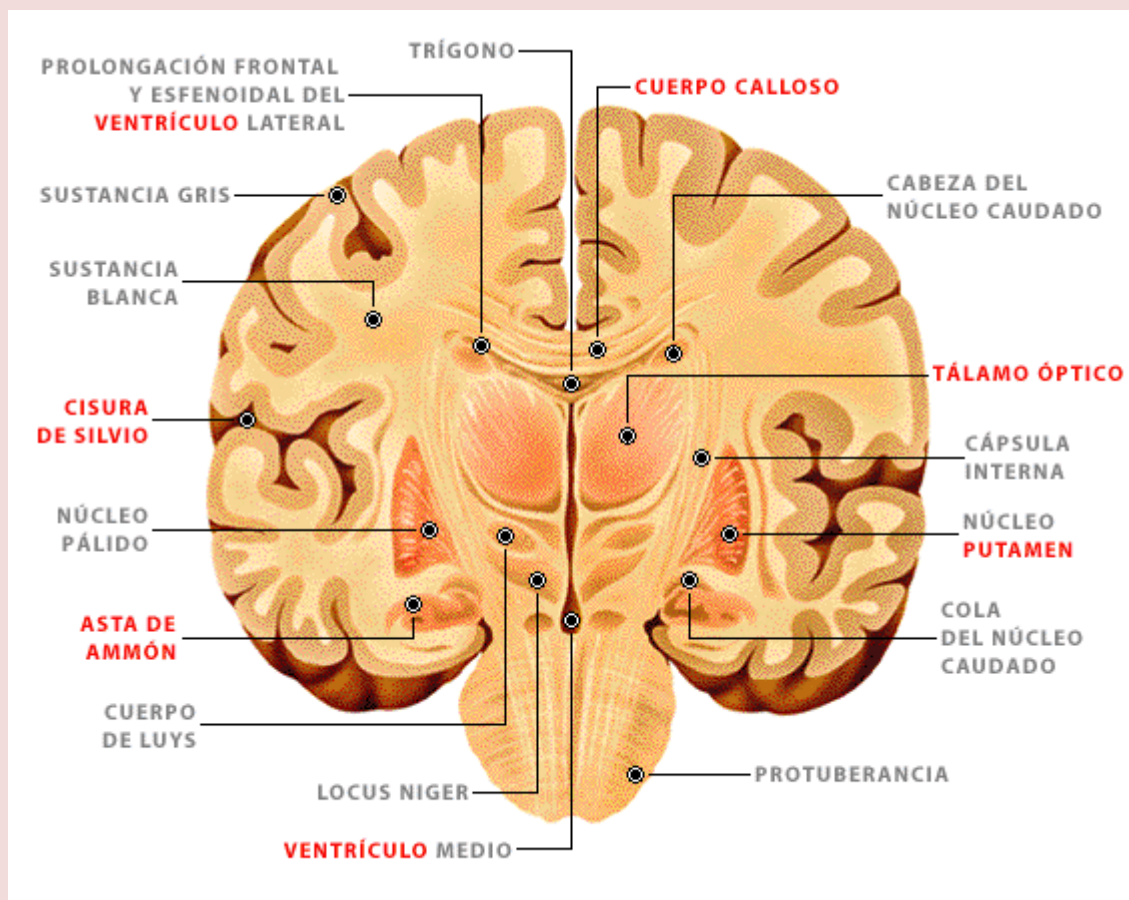
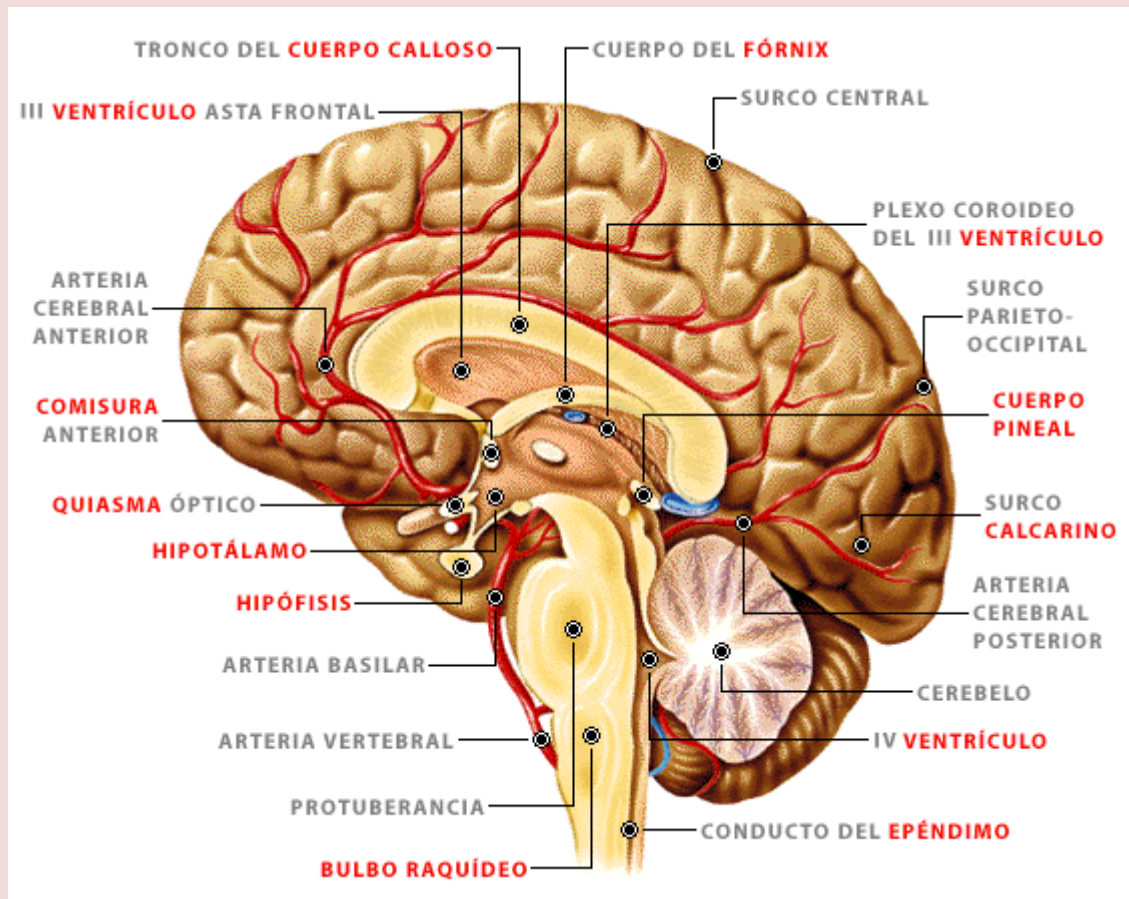
## OSTEOPATÍA INTEGRAL

Un nuevo avance, un nuevo paso, una nueva visión holística de la osteopatía.



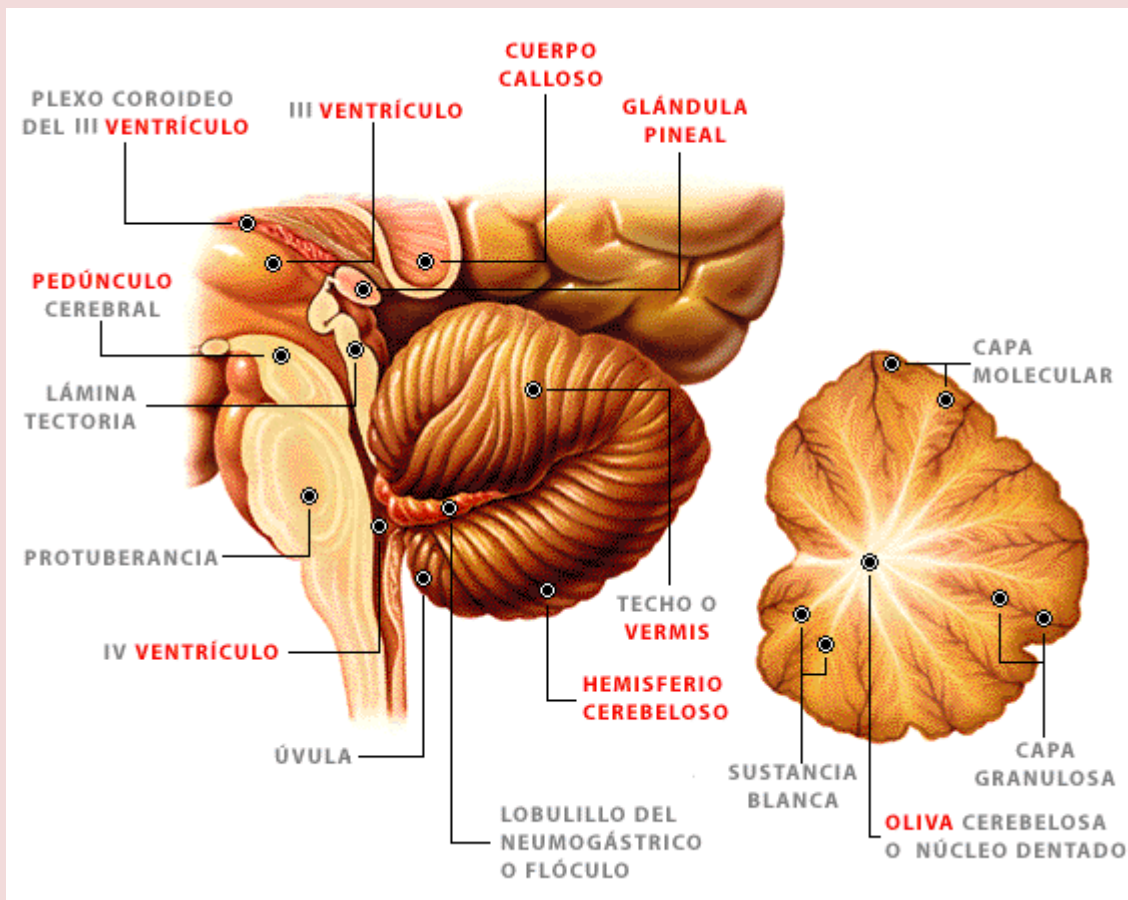
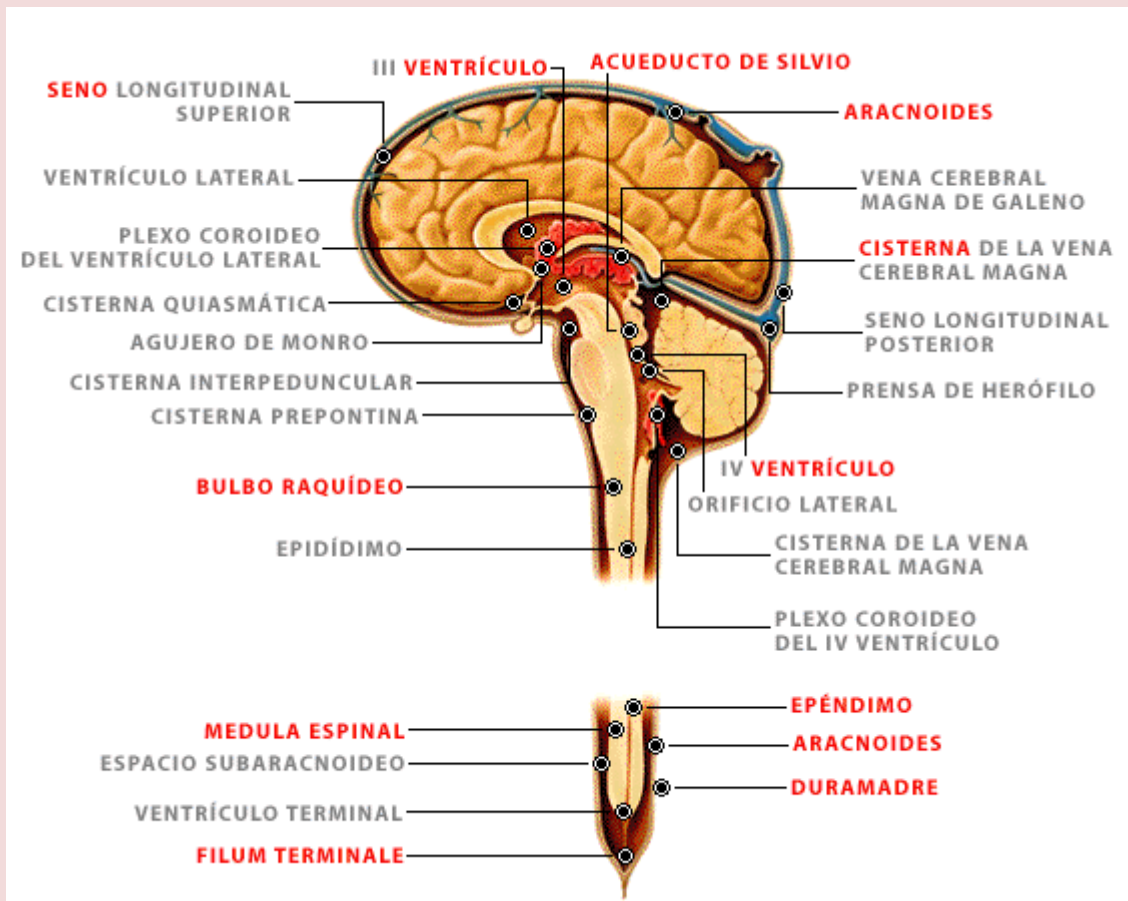
## OSTEOPATÍA INTEGRAL

Un nuevo avance, un nuevo paso, una nueva visión holística de la osteopatía.



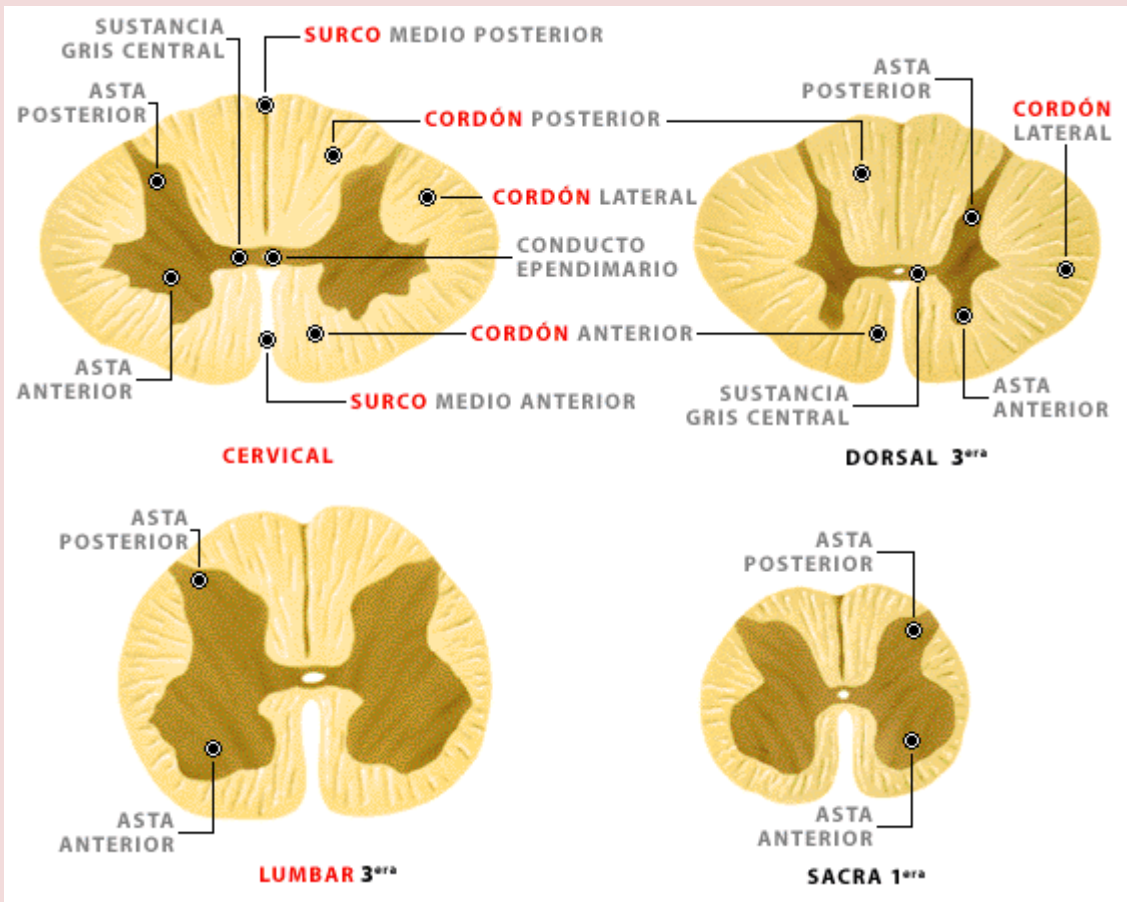
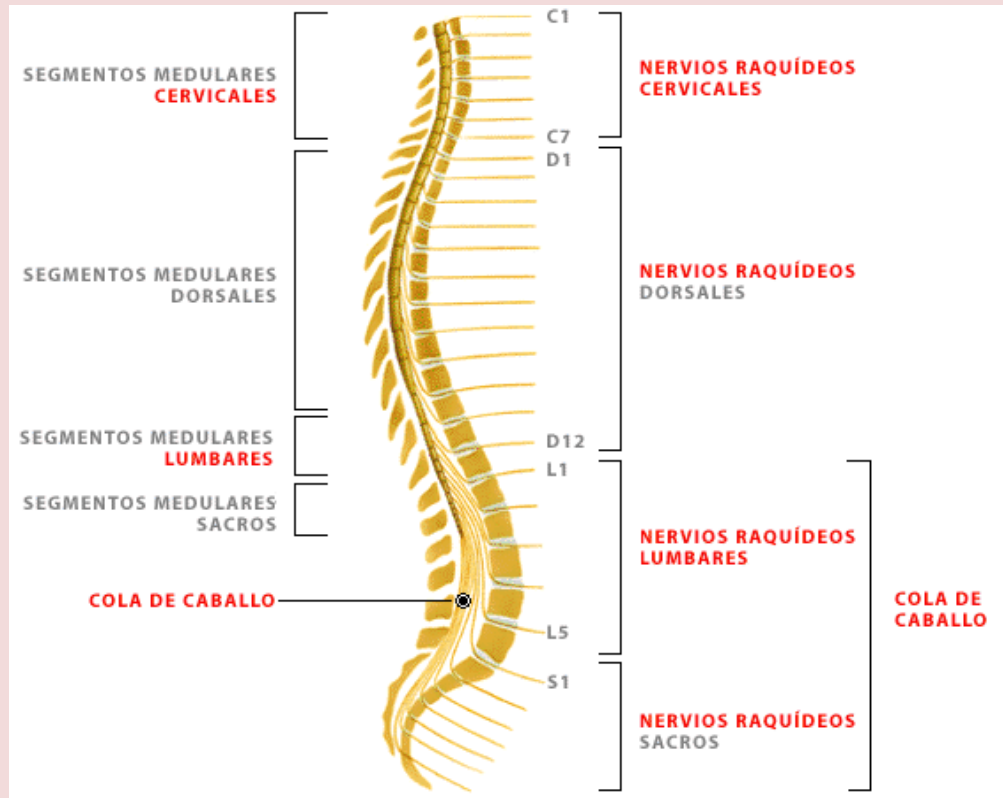
# OSTEOPATÍA INTEGRAL

Un nuevo avance, un nuevo paso, una nueva visión holística de la osteopatía.



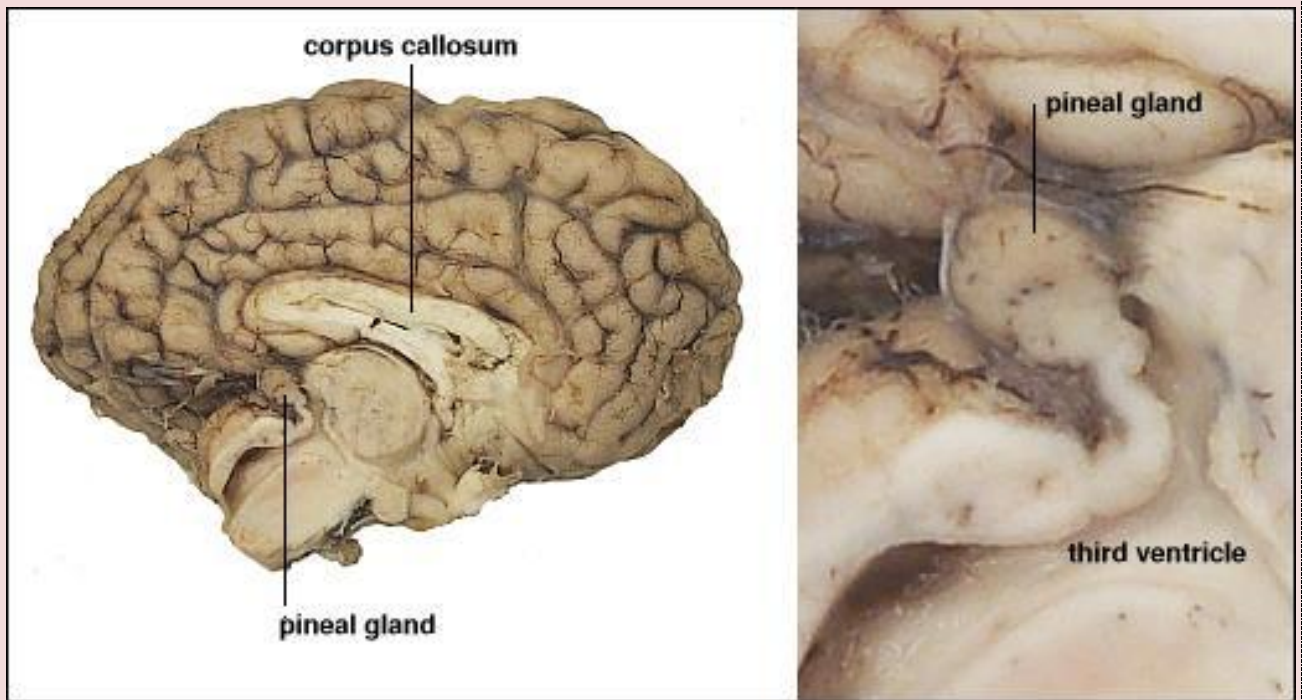
# OSTEOPATÍA INTEGRAL

Un nuevo avance, un nuevo paso, una nueva visión holística de la osteopatía.



## OSTEOPATÍA INTEGRAL

Un nuevo avance, un nuevo paso, una nueva visión holística de la osteopatía.



## Reproductor

### Reproducción y sexualidad

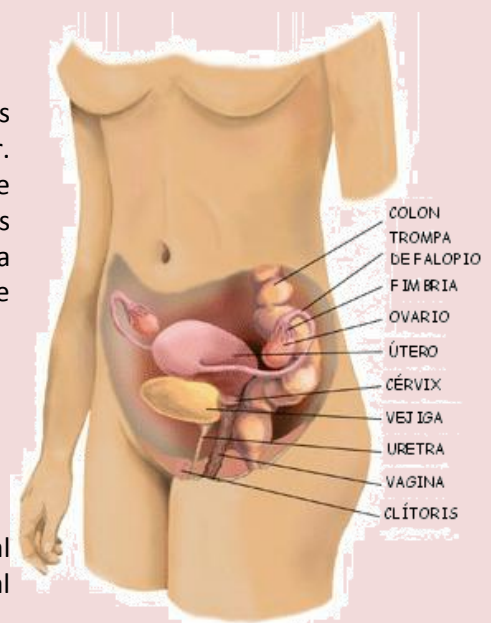
El Sexo tiene **dos componentes**, a veces separados y a veces muy unidos. Uno es **fisiológico**: la formación de un nuevo ser. El otro, **emocional**, la expresión de la pasión y del afecto entre dos personas. Pocas culturas han tratado de engendrar hijos sin que existieran relaciones afectivas entre los miembros de la pareja; y muchas han buscado hacer el amor sin que engendrar niños fuera consecuencia necesaria

### Los sistemas reproductores

Sólo es posible la **reproducción** si una célula germinal femenina (el **óvulo**) es fecundada por una célula germinal masculina (el **espermatozoide**).

El **sistema reproductor de la mujer** está organizado para la reproducción de estos óvulos por los ovarios, y para **acomodar y nutrir en el útero al feto** en crecimiento durante nueve meses, hasta el parto.

El **sistema reproductor masculino** está organizado para **producir espermatozoides** y transportarlo a la vagina, desde donde podrá dirigirse hacia el óvulo y entrar en contacto con él.

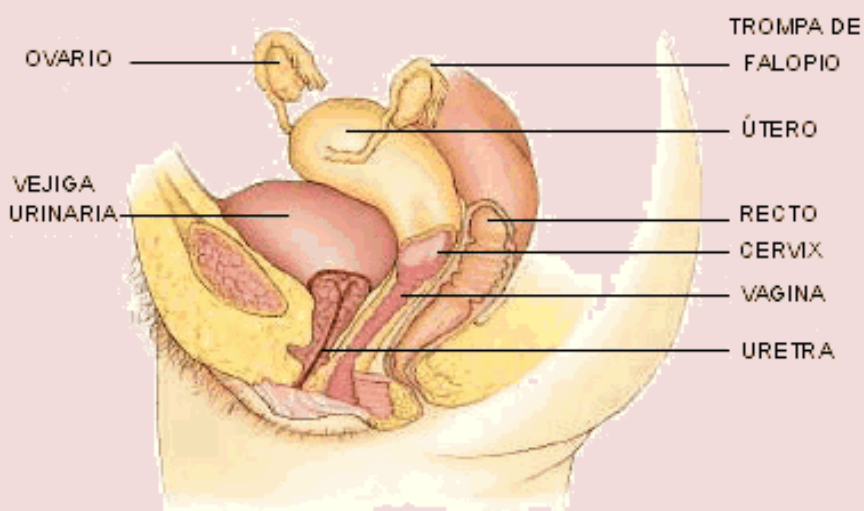
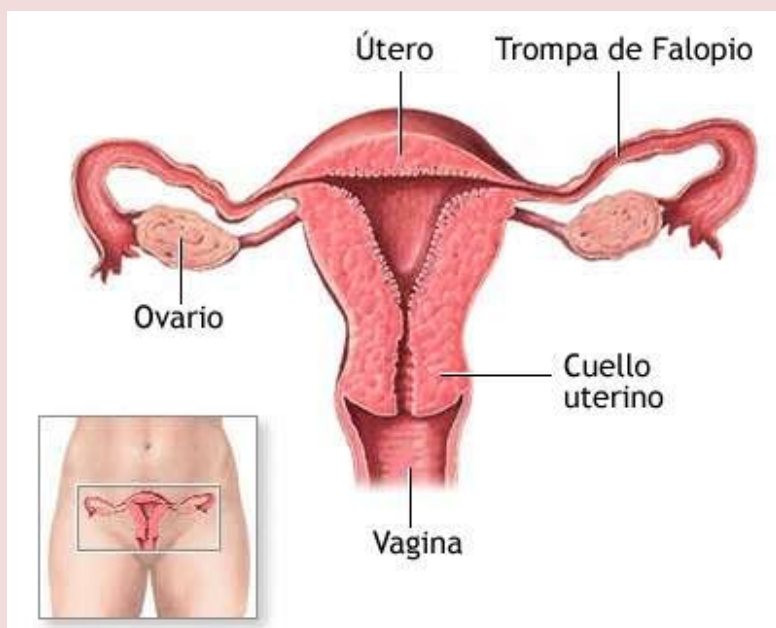


## OSTEOPATÍA INTEGRAL

Un nuevo avance, un nuevo paso, una nueva visión holística de la osteopatía.

El conjunto de los genitales femeninos externos constituye la vulva. En la parte frontal se encuentra el **monte de Venus**, una prominencia de tejido graso recubierta de vello, situada sobre la **sífnis del pubis**. Por debajo se extienden dos repliegues de piel, los **labios mayores**, los cuales rodean a otros dos pliegues de menor tamaño, los **labios menores**. Por debajo de ellos, y situado anteriormente, se encuentra el **clítoris**, un pequeño órgano eréctil que constituye una importante fuente de excitación y que corresponde al pene masculino.

La abertura vaginal se encuentra entre los labios y está cerrada en las mujeres vírgenes por el **himen**, una fina membrana que normalmente se desgarrará en el momento de realizar el primer coito, si bien puede romperse así mismo precozmente por la práctica de algún ejercicio violento o a consecuencia de alguna contusión.



La vagina es un tubo muscular de unos **10 cm** de longitud, que rodea al pene durante el coito en ella se deposita el semen tras la eyaculación. El espermatozoide asciende por la vagina y pasa por un estrecho cuello o cervix que señala el comienzo del útero, un órgano en forma de pera de unos **8 cm** de longitud. Las **dos trompas de Falopio**, de unos **10 cm** de longitud, conectan el útero con los ovarios. Estos tienen forma de nuez, y están situados en el interior del abdomen. Cada 28 días los ovarios liberan un óvulo

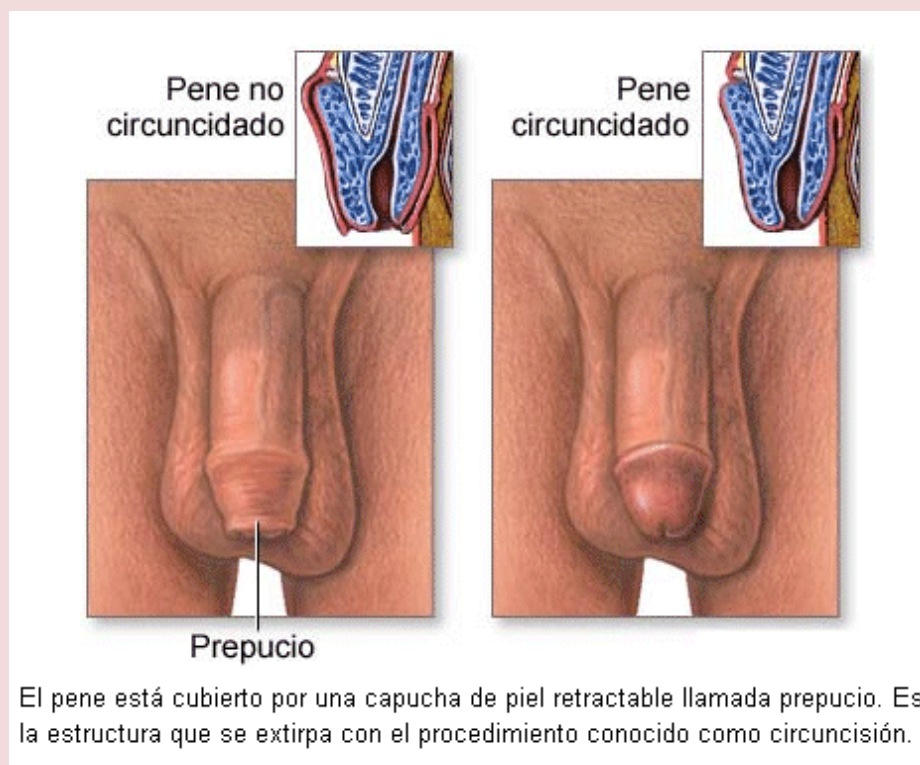
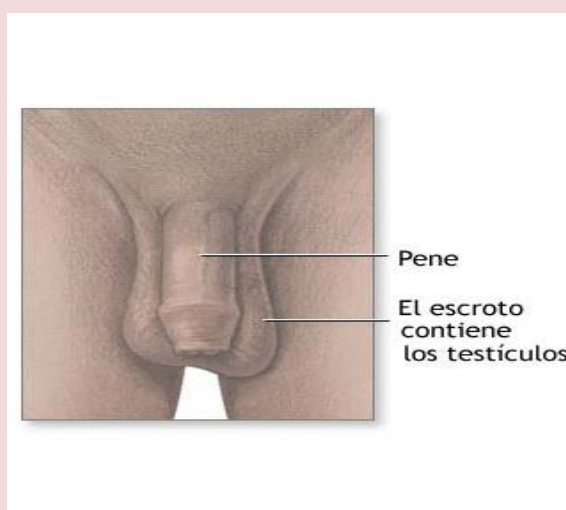
## OSTEOPATÍA INTEGRAL

Un nuevo avance, un nuevo paso, una nueva visión holística de la osteopatía.

maduro, el cual entra en la trompa de Falopio. Los ovarios son también responsables de la producción de las hormonas sexuales femeninas (**progesterona y estrógenos**).

véase [Sistema Endocrino](#)).

La mayor parte del sistema reproductor masculino se encuentra en el exterior del cuerpo. Las partes visibles son el pene y los testículos. Suspendidos en el saco escrotal. En estado normal el pene es flexible y flácido, pero se pone eréctil cuando el hombre es excitado sexualmente. La erección se produce al llenarse de sangre unos tejidos- esponjosos, llamados **cuerpos cavernosos**. Los dos testículos producen **espermatozoides** continuamente en el interior de sus numerosos túbulos enrollados; estos espermatozoides se almacenan en un tubo muy largo, el **epidídimo**, el cual se enrolla sobre la superficie de cada testículo. El semen eyaculado no sólo contiene espermatozoides: en su mayor parte está compuesto por un fluido que produce en las vesículas seminales, la glándula prostática y las glándulas de Cowper.

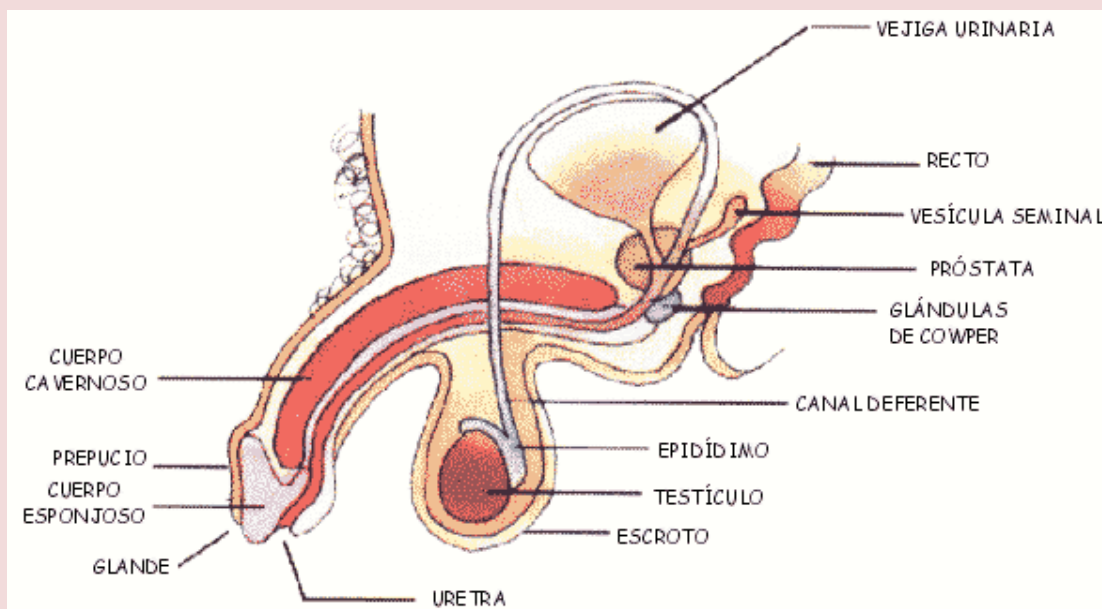
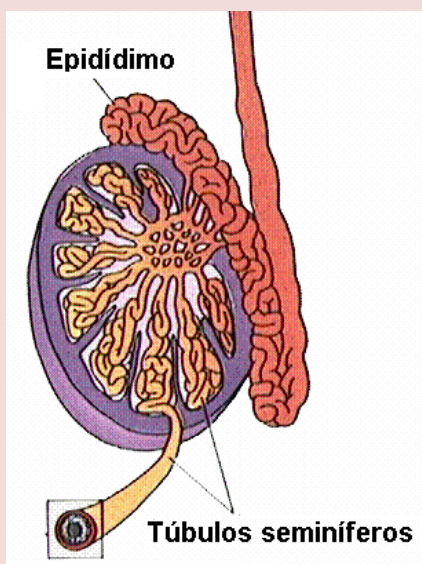


## OSTEOPATÍA INTEGRAL

Un nuevo avance, un nuevo paso, una nueva visión holística de la osteopatía.

Los testículos están situados en el exterior del cuerpo. Están formados por un gran número de tubos seminíferos, muy contorneados, en los cuales se producen los espermatozoides. Éstos maduran y se almacenan en el epidídimo hasta el momento del coito, en el que se expulsan por el conducto deferente.

Los **espermatozoides** se forman a partir de células que tapizan las paredes de los tubos seminíferos, mediante sucesivas divisiones y transformaciones. El espermatozoide maduro consta de una cabeza que contiene el núcleo, una cola móvil y un segmento intermedio que proporciona la energía necesaria para el movimiento.



La vagina recibe durante el coito cientos de millones de **espermatozoides**. Para llegar al óvulo deberán realizar un largo viaje de **12 a 24 horas de duración**. Los espermatozoides ascienden nadando por la vagina hasta alcanzar el útero. Allí son ayudados en su ascensión por la contracción de las paredes.

Al llegar a la trompa de Falopio, la progresión de los espermatozoides es facilitada por los movimientos de unos cilios microscópicos que recubren las paredes del órgano. Solamente unos cientos de



## OSTEOPATÍA INTEGRAL

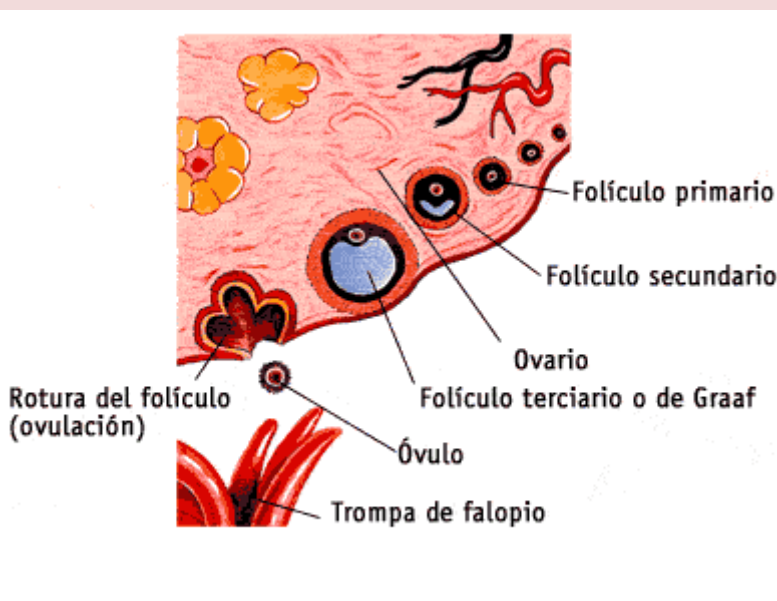
Un nuevo avance, un nuevo paso, una nueva visión holística de la osteopatía.

espermatozoides suelen llegar al tercio superior de las trompas. Allí les espera el óvulo expulsado por el ovario. El óvulo será fecundado por un solo espermatozoide.

En el hombre, la excitación sexual se caracteriza por la erección del pene. Durante la eyaculación, los músculos lisos que rodean la próstata, las vesículas seminales y el conducto deferente se contraen; de esta forma el semen es lanzado con fuerza al exterior del pene por cada contracción.

Los órganos genitales femeninos sufren varias modificaciones al pasar de su estado normal al de excitación y orgasmo. Entre ellas destacan la turgencia de los labios mayores, la erección del clítoris, la secreción vaginal y la contracción de las paredes vaginales y del útero en el orgasmo.

De los **centenares de millones** de espermatozoides expulsados en una eyaculación una cuarta parte son anormales. Los espermatozoides comienzan a nadar cuando el mucus del semen es disuelto por las enzimas vaginales. Aproximadamente **un millón** de espermatozoides alcanzan el útero. Aproximadamente **un millar** de espermatozoides alcanzan la trompa de Falopio. Aproximadamente **un centenar** de espermatozoides llegan hasta el útero, pero sólo **uno** llegará a fecundarlo.



Sólo en los años recientes se han estudiado científicamente los cambios fisiológicos que ocurren durante el coito. La fase de excitación inicial puede ser causada por la imaginación, la estimulación sensorial o el contacto corporal. Una vez excitados, el pene se pone en erección y la vagina se humedece y se ensancha.

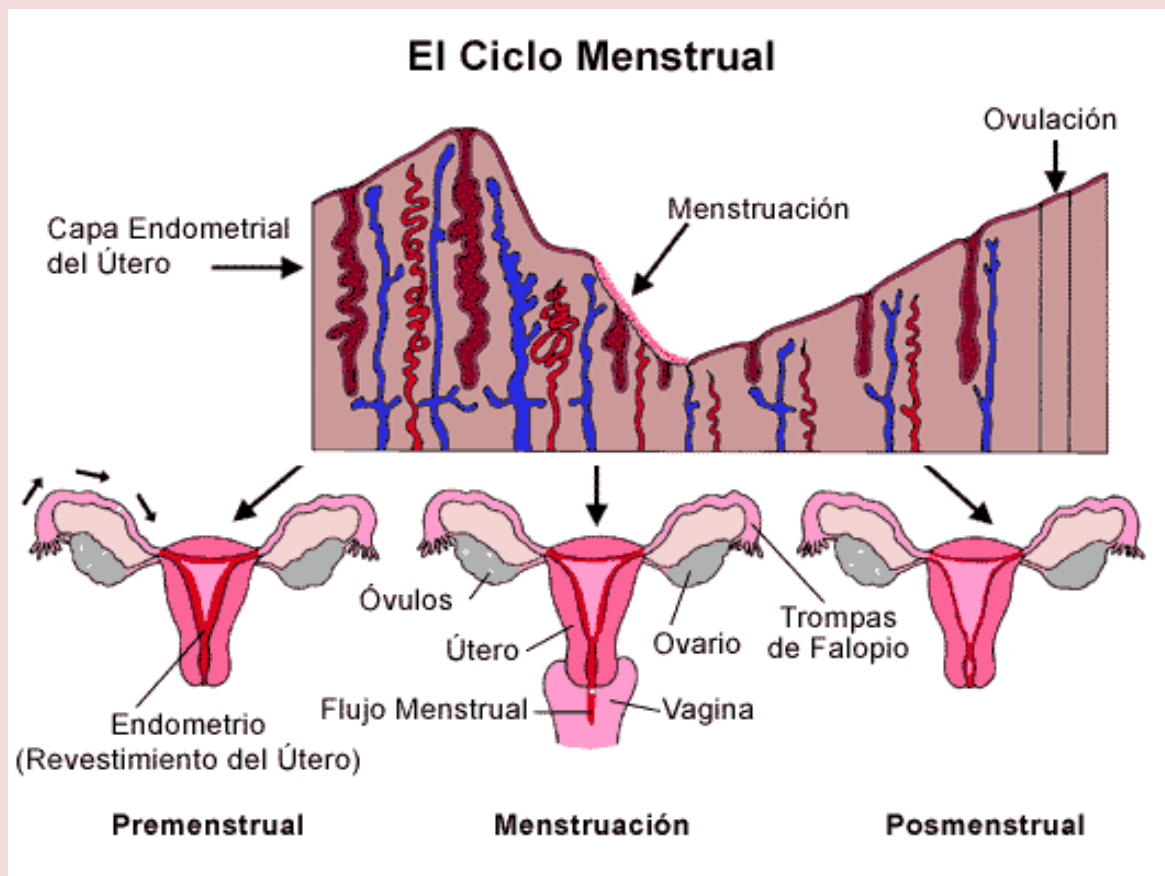
Durante la fase siguiente, llamada fase de meseta, la tensión y la excitación aumentan; si la estimulación continúa, llega el orgasmo y entonces la tensión remite.

La esterilidad o incapacidad de concebir está causada por diversos factores. Alrededor del 40 % de los casos de esterilidad humana se dan en el sexo masculino. En las mujeres, la esterilidad se debe normalmente a **deficiencias hormonales** o a obstrucción de las trompas. Muchas veces la cirugía o un tratamiento hormonal solventan la esterilidad.

El **ciclo menstrual** dura unos **28 días** y se produce **desde la pubertad a la menopausia**. Al comenzar el ciclo se desarrolla un folículo, hinchándose. Hacia el día 14 el folículo estalla, liberando el óvulo encerrado en su interior, (ovulación: dibujo de la derecha) el cual se halla aun rodeado de una corona de células.

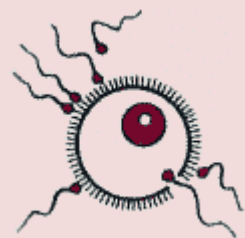Entre tanto, el folículo ha segregado una hormona que provoca el engrosamiento de la mucosa uterina o endometrio. Al liberar el óvulo, el folículo se transforma en el llamado cuerpo lúteo, el cual segrega hormonas que siguen produciendo el crecimiento del endometrio.

Sí el óvulo no es fecundado, el cuerpo lúteo se atrofia aproximadamente a los 28 días del ciclo, cesando la producción de **hormonas**. Entonces se desprende la mucosa uterina produciendo el flujo menstrual, pero si el Óvulo es fecundado, el cuerpo lúteo sigue segregando hormonas que mantienen al endometrio desarrollado al máximo.



### Fecundación

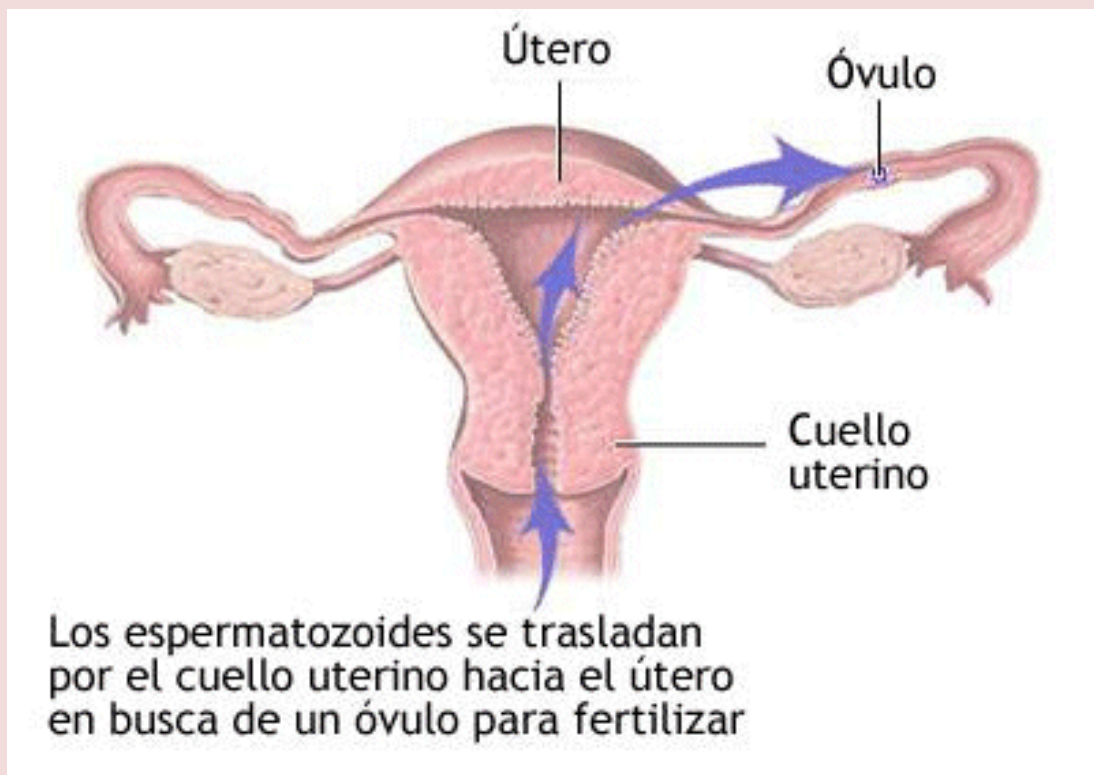
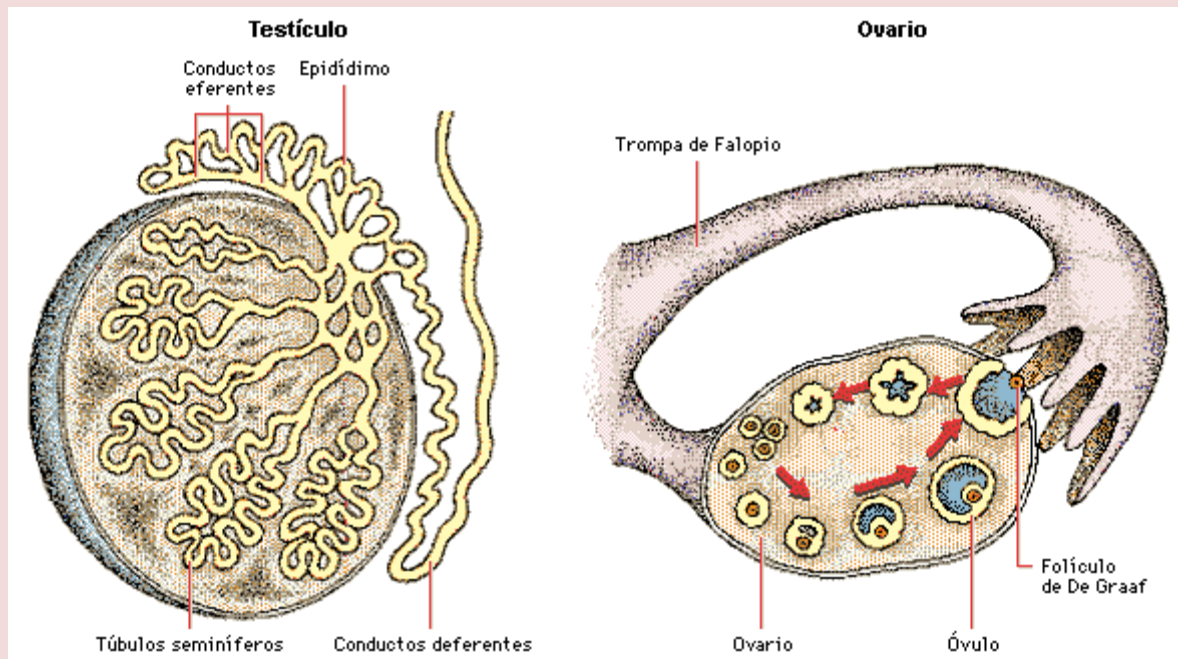
En una sola emisión de semen, un hombre suele expulsar centenares de millones de **espermatozoides**, células que recuerdan a renacuajos, con cabezas aplanadas y largas colas. Sin embargo, sólo unos cientos llegarán al óvulo en la parte superior de las trompas de Falopio... y sólo un espermatozoide penetrará en el óvulo para producir un cigoto viable. Tras haber penetrado la membrana del óvulo, el espermatozoide pierde la cola y entra en el **protoplasma**. El núcleo del óvulo y el del espermatozoide se unen. Ahora la fecundación ha llegado a su fin y el **zigoto** empieza a dividirse, al tiempo que se desplaza a través de la trompa de Falopio hacia el útero. Este viaje dura alrededor de una semana, al cabo de la cual el óvulo fecundado se ha convertido en una esfera de **32 ó 64 células**.



Las células se disponen en la superficie de la esfera, mientras que la cavidad interior está llena de líquido. Es en ese estadio del desarrollo cuando el joven embrión, llamado **blástula**, se implanta sobre la mucosa del útero, que ha aumentado de tamaño. Si el óvulo no llega a ser fecundado, esta mucosa uterina será expulsada durante el proceso de la menstruación; este ciclo se sucede aproximadamente cada 28 días. La emisión mensual de un óvulo sucede desde la pubertad - alrededor de los 12 años - hasta la menopausia - hacia los 45 años.

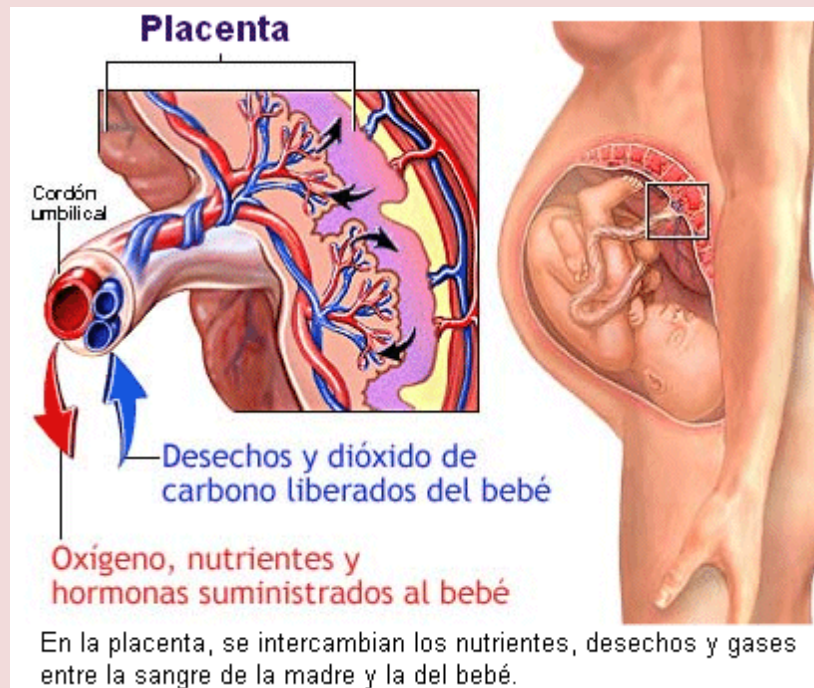
## OSTEOPATÍA INTEGRAL

Un nuevo avance, un nuevo paso, una nueva visión holística de la osteopatía.

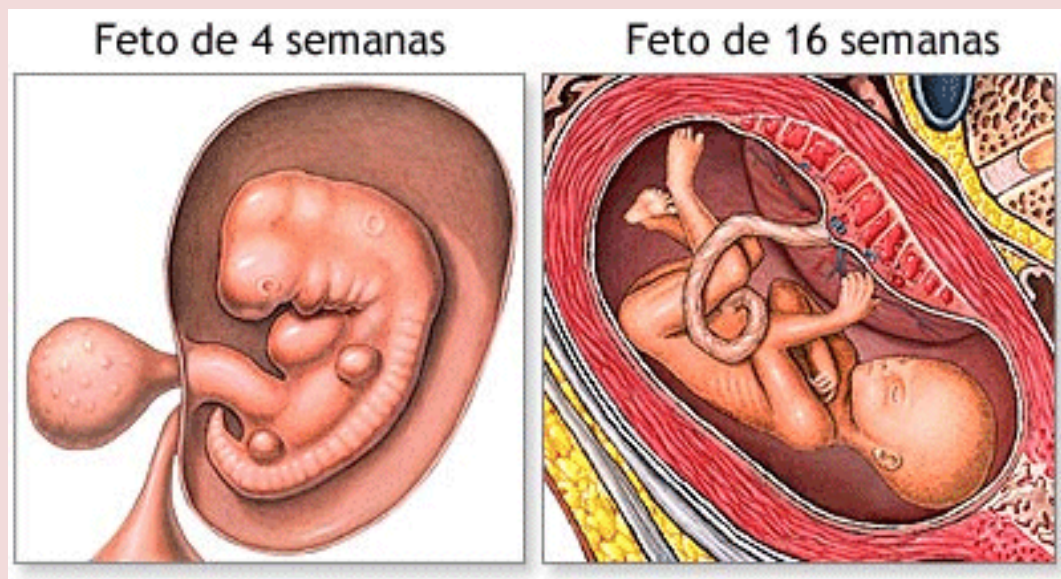


## OSTEOPATÍA INTEGRAL

Un nuevo avance, un nuevo paso, una nueva visión holística de la osteopatía.

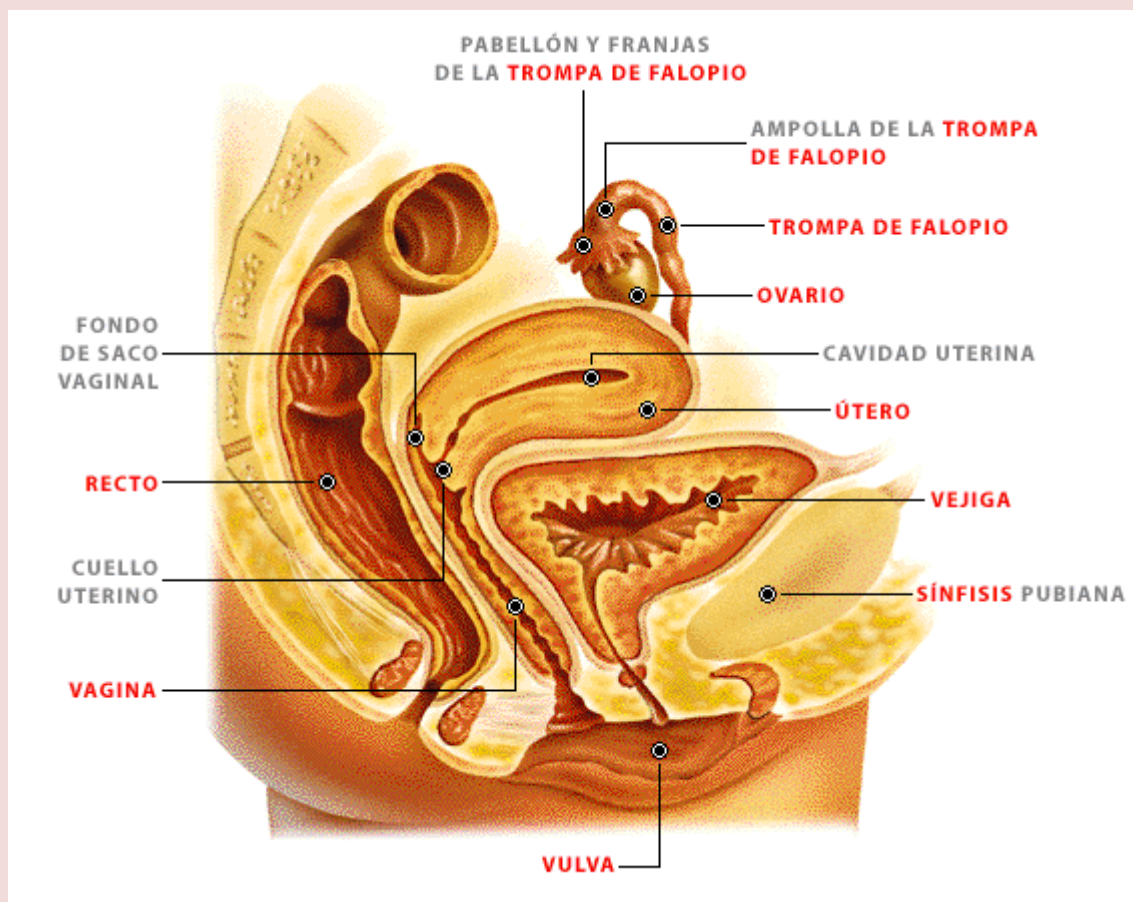
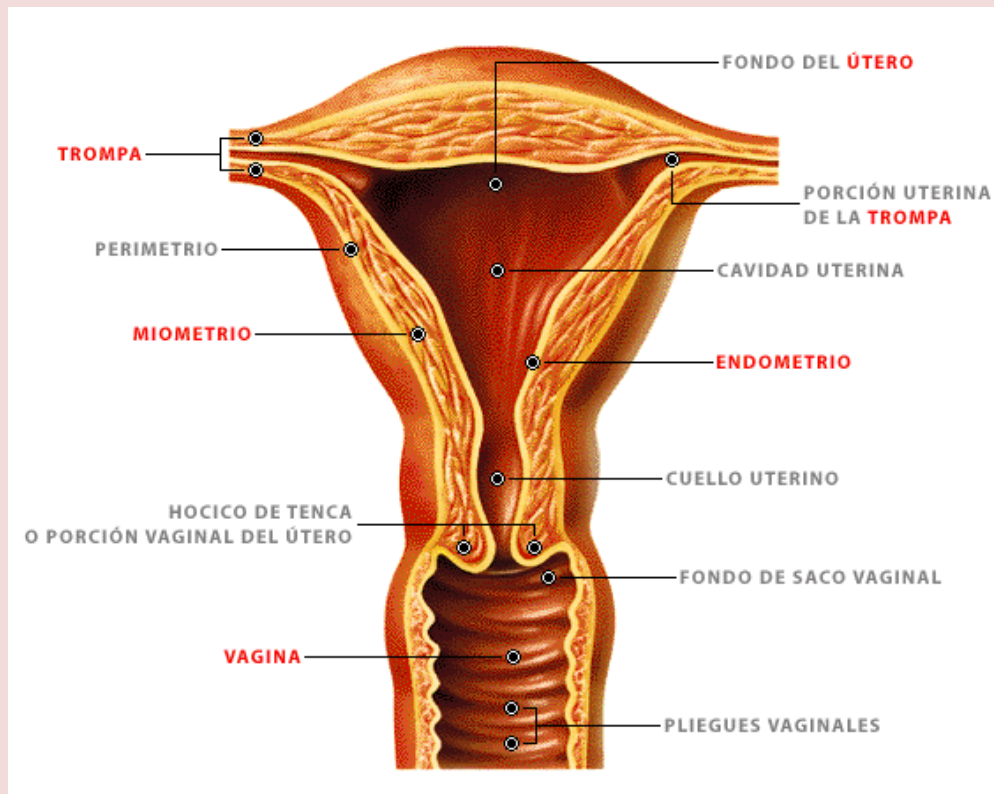


La **fecundación** ocurre en el tercio superior (de manera normal) de la trompa de Falopio. Muchos espermatozoides llegan hasta el óvulo pero sólo uno fecundará el óvulo dando nacimiento al **Zigoto**. Este se va duplicando sucesivamente el número de células que lo componen. Finalmente toma el aspecto de una bola de células, a la que se llama **Mórula**, luego la mórula se ahueca, quedando llena de líquido la cavidad interior, en este estadio se llama **blástula**. Una semana después es embrión anida en el endometrio uterino. En ese momento se forman las células del embrión y las de la cavidad amniótica; luego se formarán las del saco vitelino. El **embrión** se unirá a la placenta con la ayuda de un tejido conectivo que se convertirá en el cordón umbilical.



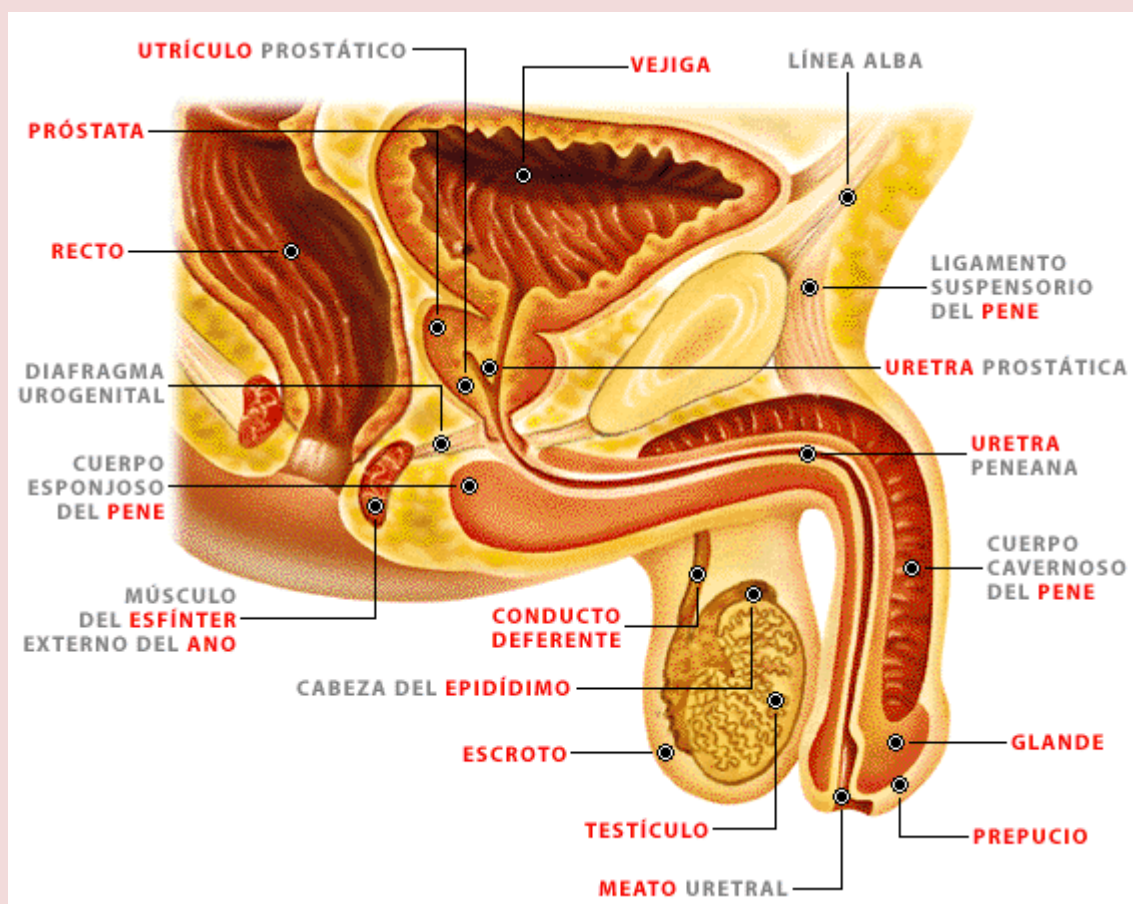
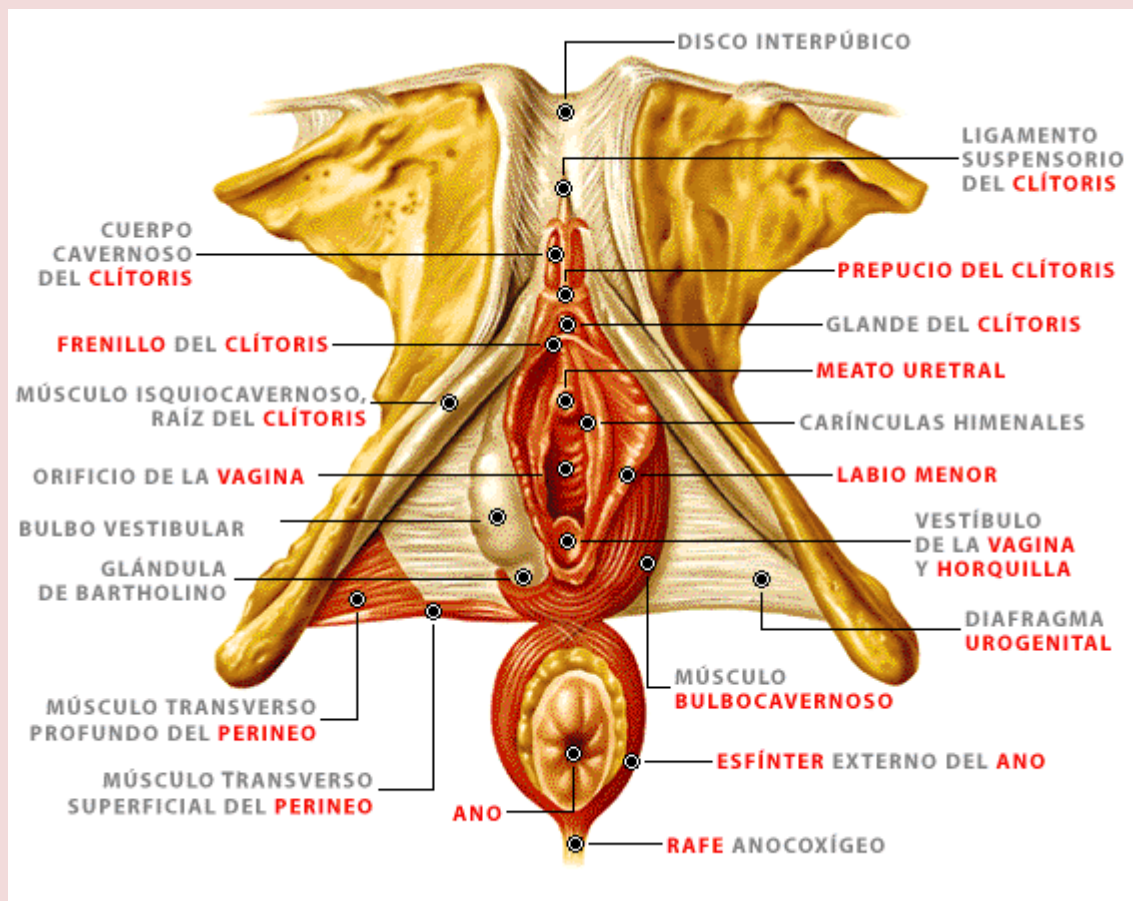
## OSTEOPATÍA INTEGRAL

Un nuevo avance, un nuevo paso, una nueva visión holística de la osteopatía.



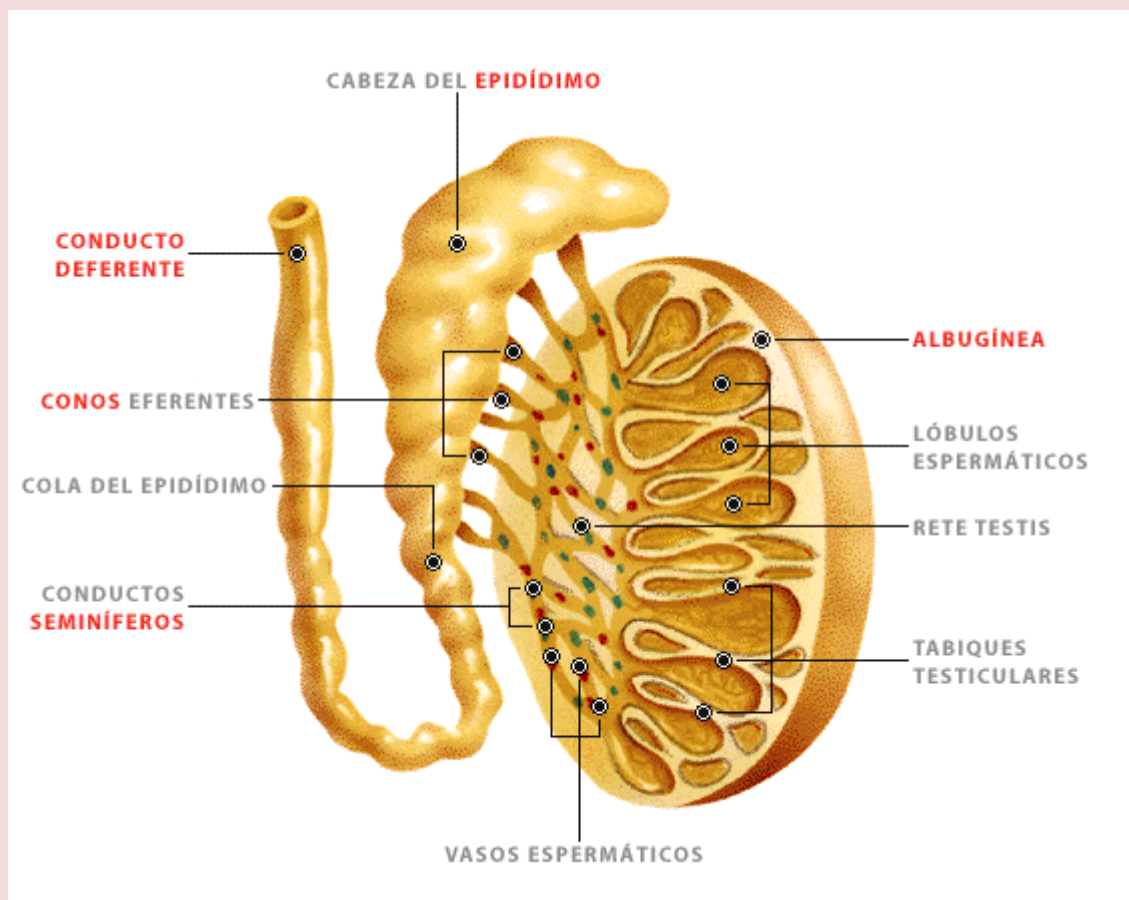
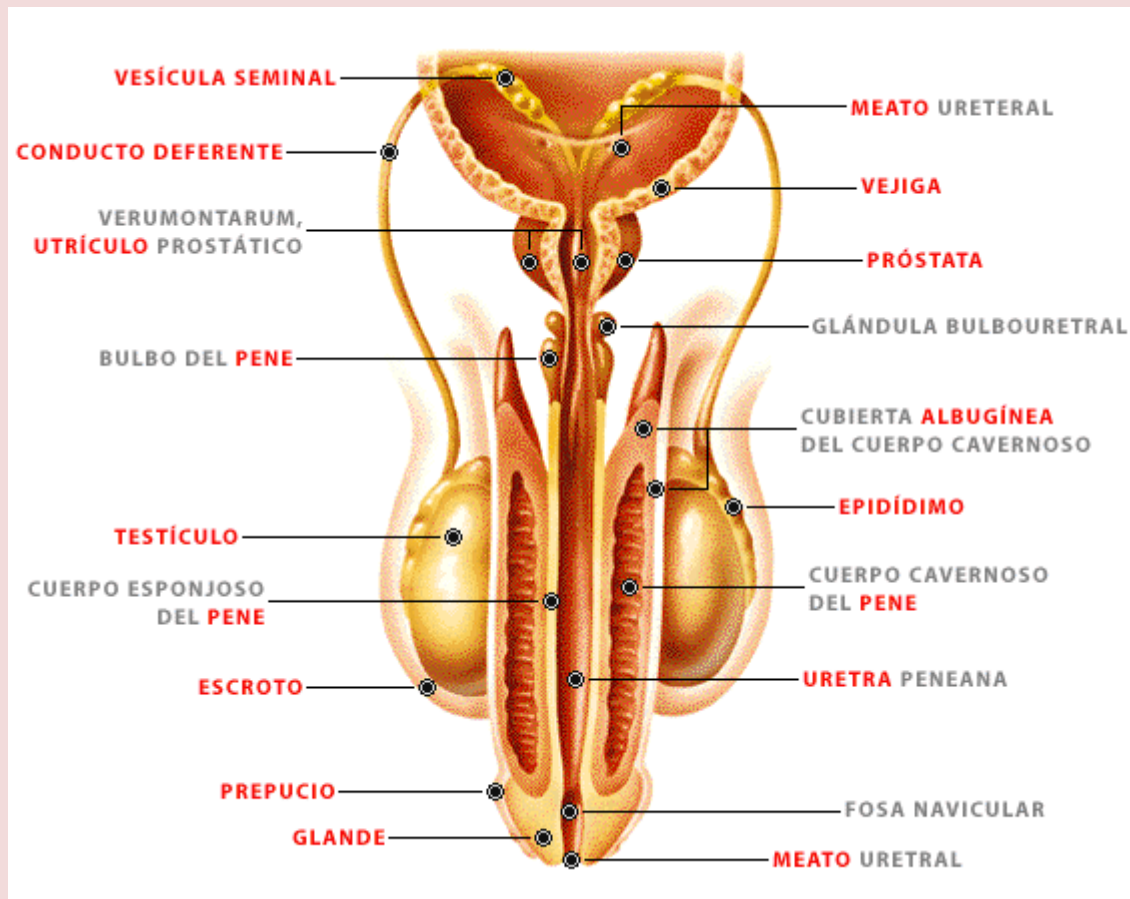
## OSTEOPATÍA INTEGRAL

Un nuevo avance, un nuevo paso, una nueva visión holística de la osteopatía.



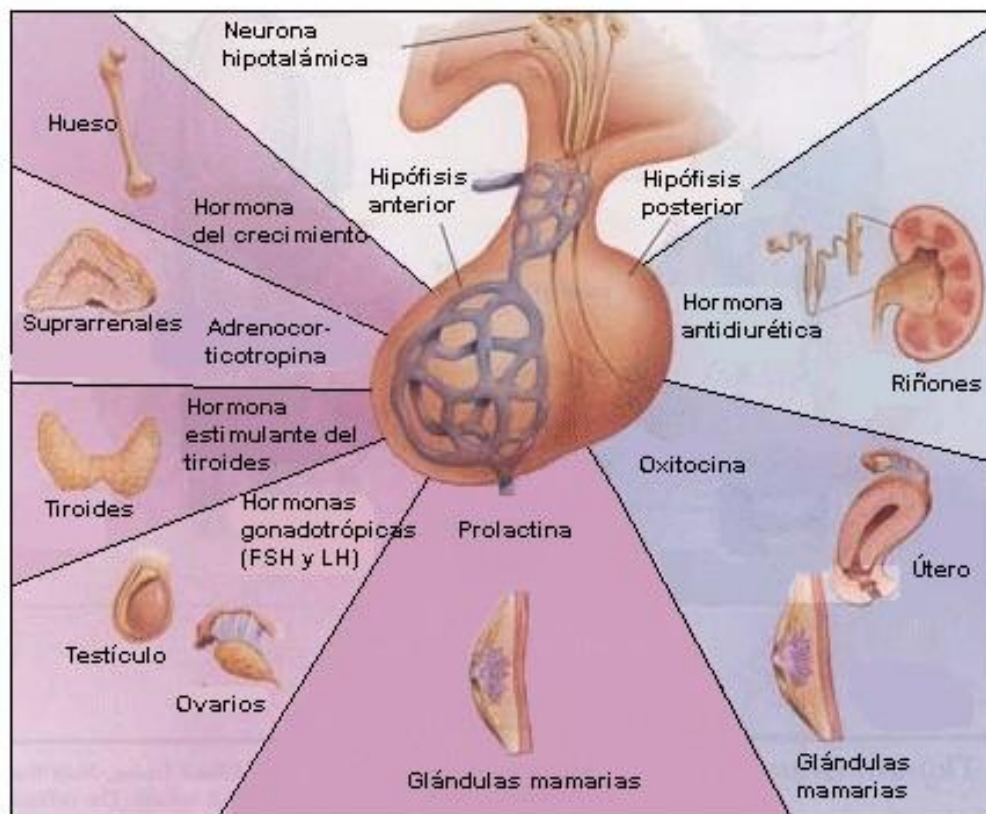
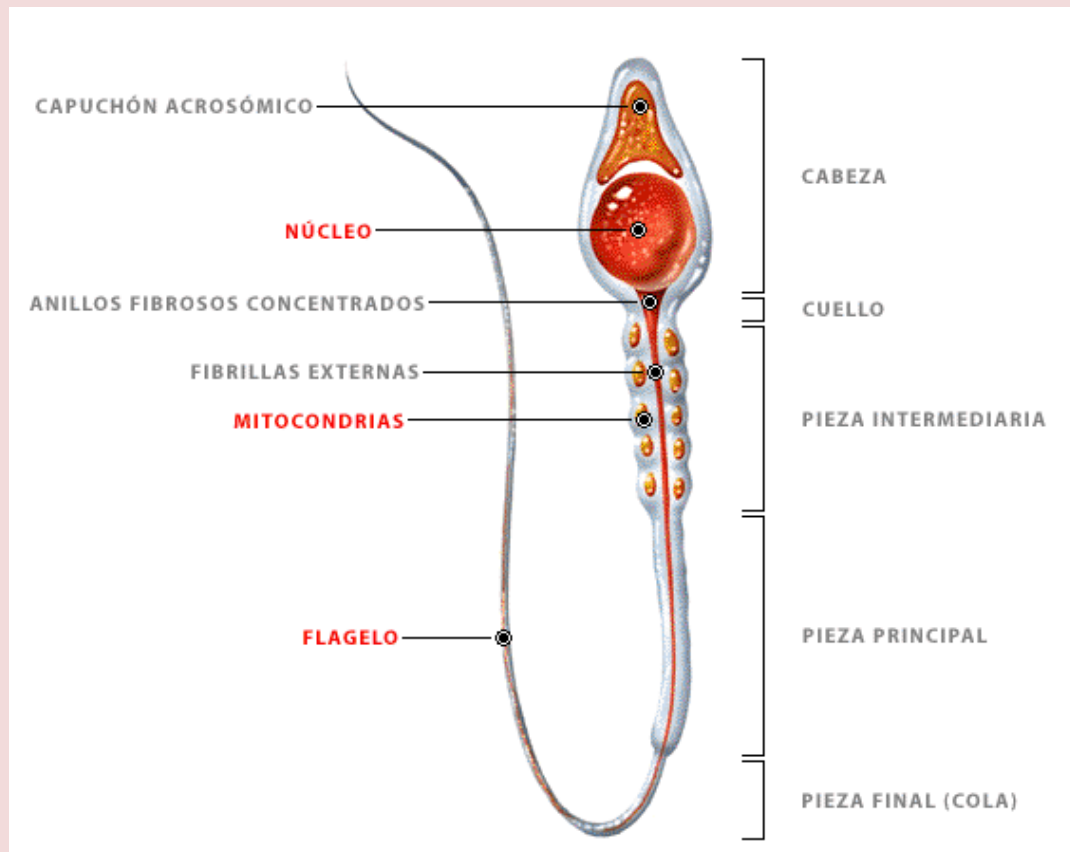
## OSTEOPATÍA INTEGRAL

Un nuevo avance, un nuevo paso, una nueva visión holística de la osteopatía.



## OSTEOPATÍA INTEGRAL

Un nuevo avance, un nuevo paso, una nueva visión holística de la osteopatía.



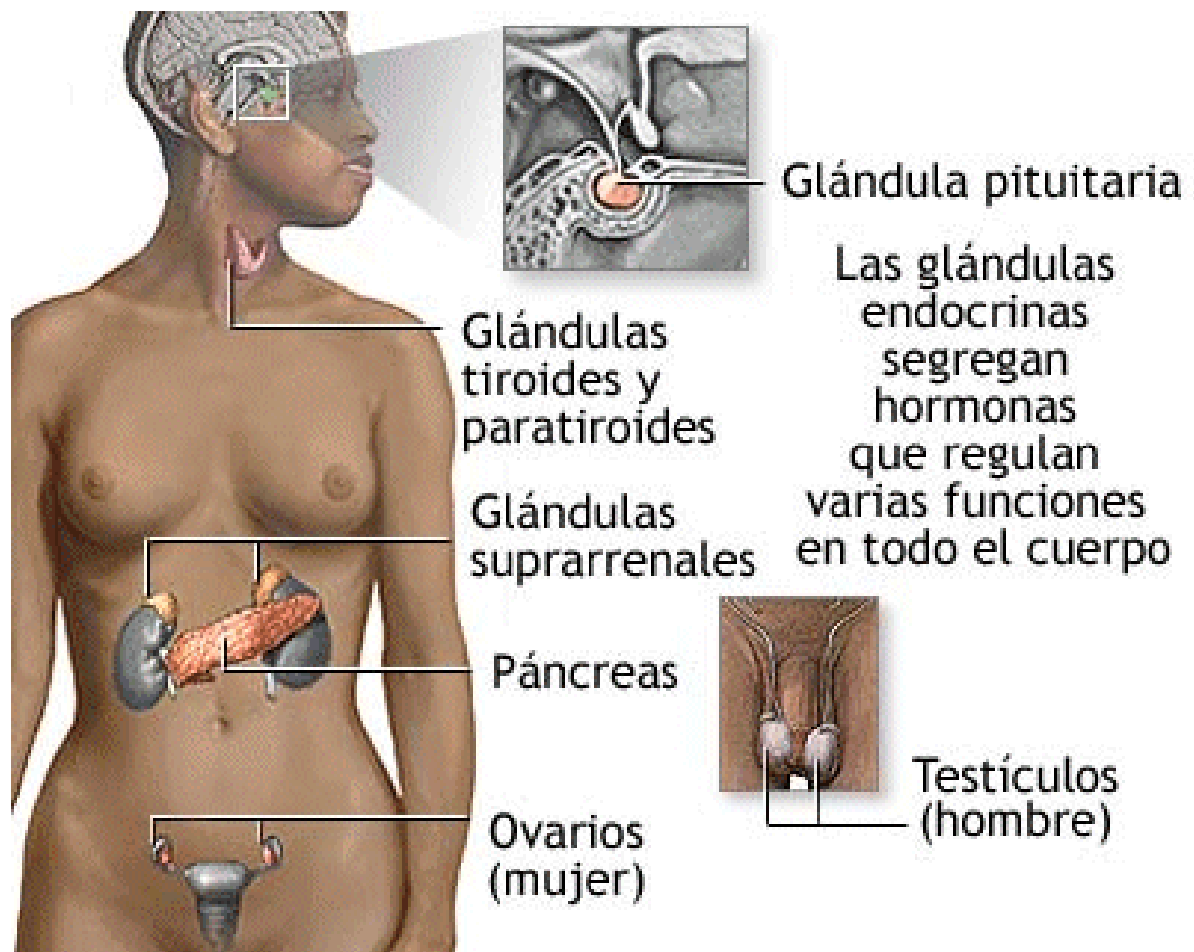
**Hormonas hipofisarias**

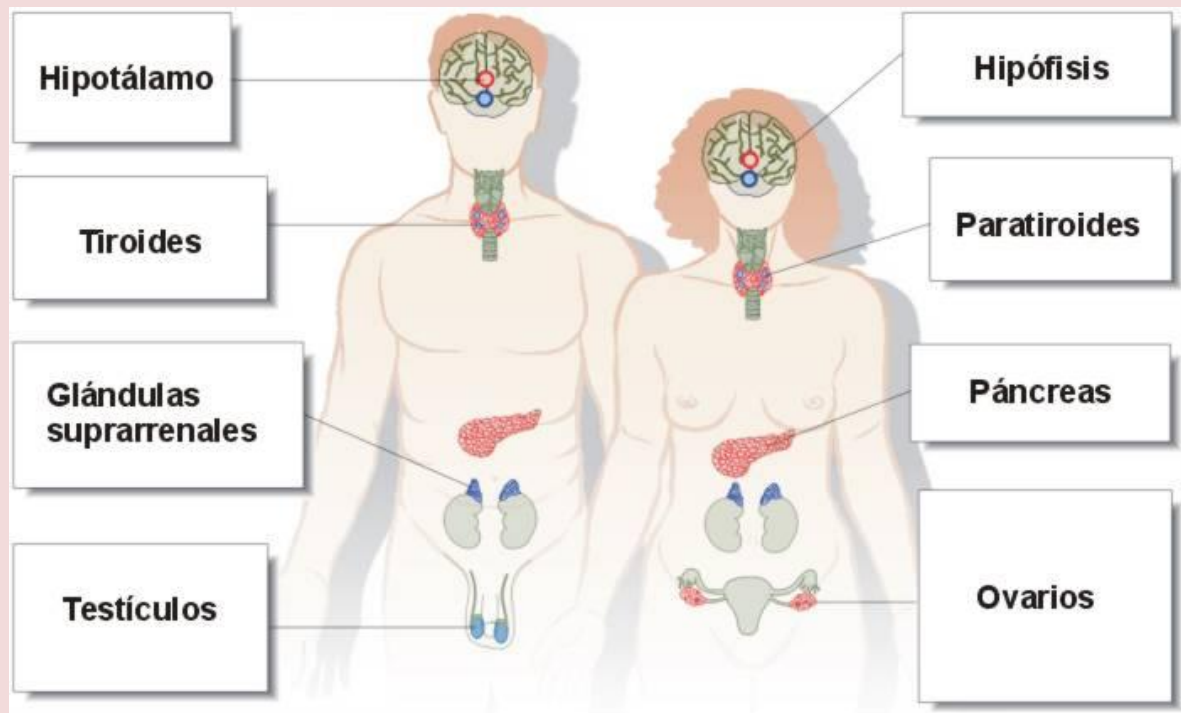


# Endocrino

La **Endocrinología** es la especialidad médica que estudia las **glándulas** que producen las hormonas; es decir, las glándulas de secreción interna o glándulas endocrinas.

## Glándulas endocrinas





Las glándulas endocrinas segregan hormonas (mensajeros químicos) en el torrente sanguíneo, para que éste las transporte a diversos órganos y tejidos en todo el cuerpo. Por ejemplo, el páncreas segrega insulina, que le permite al cuerpo regular los niveles de azúcar en la sangre. La glándula tiroides recibe instrucciones de la pituitaria para segregar hormonas que determinan el ritmo de la actividad química en el cuerpo (a más hormonas en la sangre, más rápida es la actividad química y, a menos hormonas, más lenta es ésta).

## OSTEOPATIA INTEGRAL

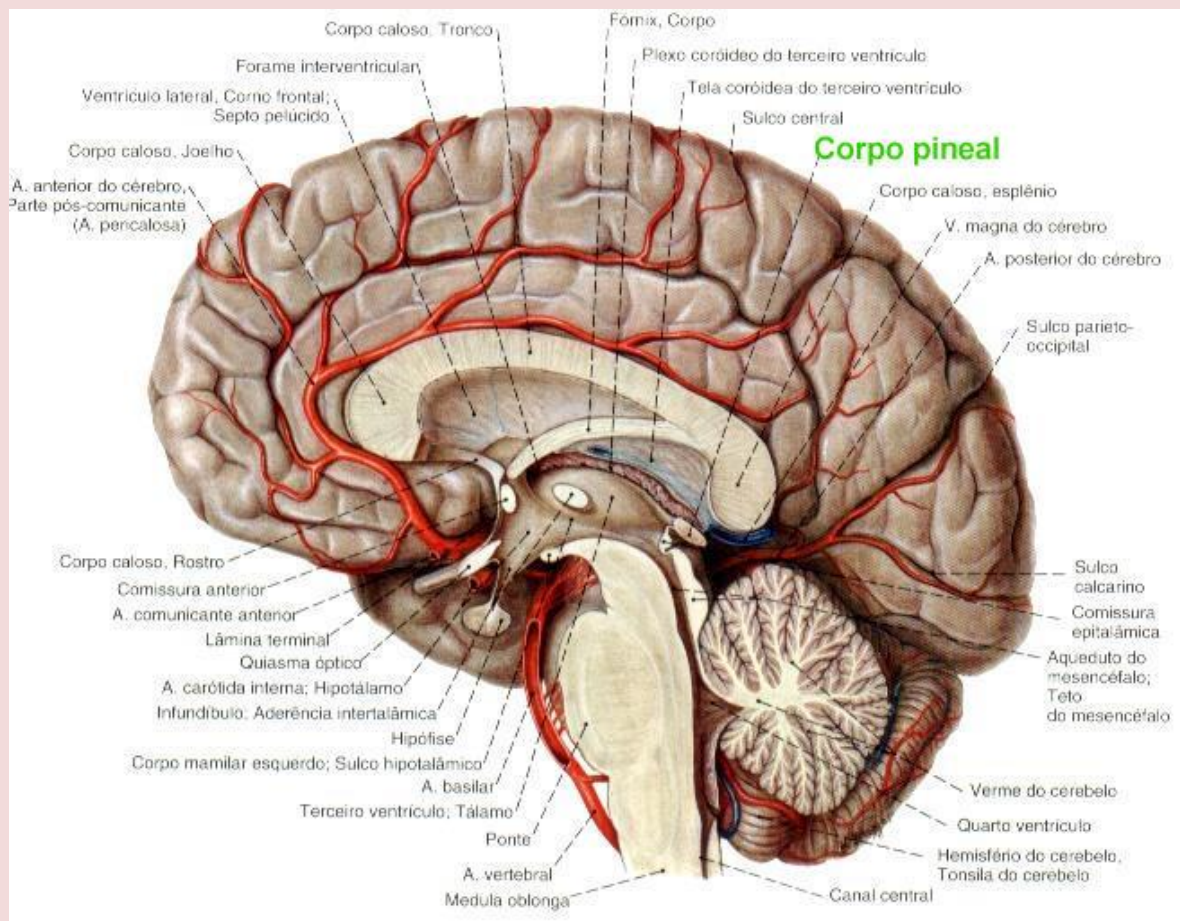
Un nuevo avance, un nuevo paso, una nueva visión holística de la osteopatía.

Los endocrinólogos estudian los efectos normales de las secreciones de estas glándulas, y los trastornos derivados del mal funcionamiento de las mismas.

**Las glándulas endocrinas más importantes son:**

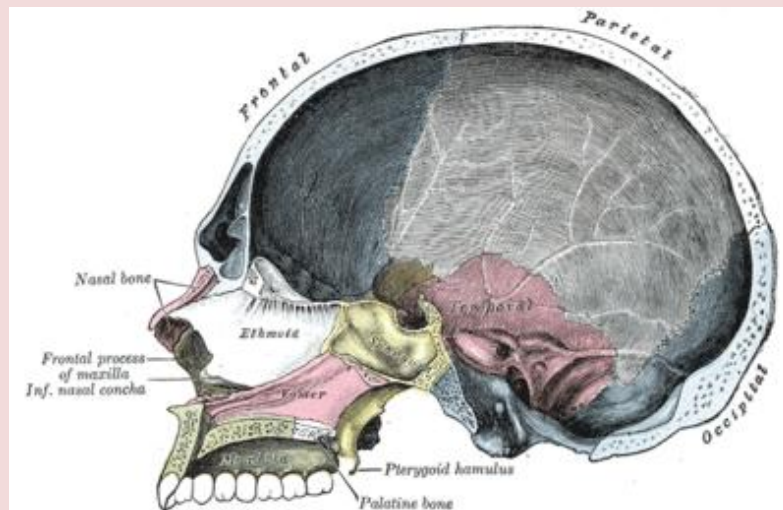
- la hipófisis y el hipotálamo
- la glándula tiroides
- las paratiroides
- el páncreas
- las suprarrenales
- los ovarios
- los testículos

El Sistema Endocrino es el conjunto de órganos y tejidos del organismo que liberan un tipo de sustancias llamado hormonas.



## OSTEOPATÍA INTEGRAL

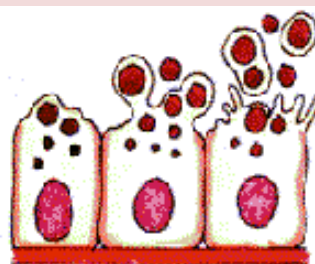Un nuevo avance, un nuevo paso, una nueva visión holística de la osteopatía.



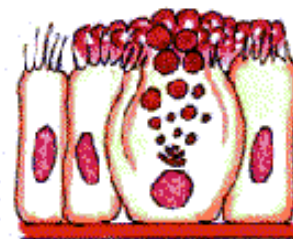### Epitelios glandulares

Están formados por células con función secretora, agrupadas formando una cavidad o glándula, que elaboran sustancias, hormonas, enzimas, etc., necesarias para el desarrollo normal de las funciones vitales.

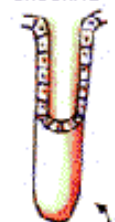Las glándulas formadas pueden ser exocrinas, cuando vierten sus secreciones al exterior de la misma, al exterior del cuerpo o a órganos, por ejemplo, intestino, páncreas, etc. Endocrinas, cuando vierten sus productos en el torrente sanguíneo.



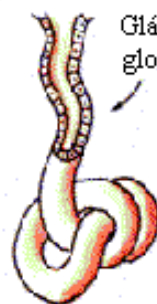Células de secreción exocrina



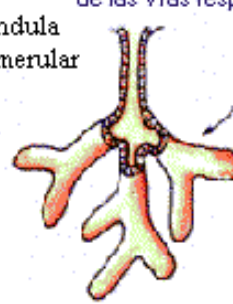
Célula caliciforme de las vías respiratorias



Glándula tubular


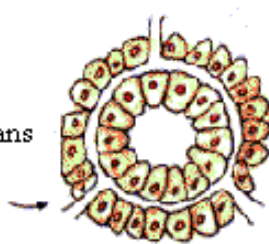


Glándula glomerular



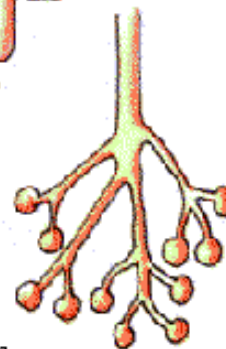Glándula tubular compuesta

Glándula en islote.  
Islotes de Langherhans en páncreas



Glándula arracimada

Glándula de los tubos seminíferos



Los órganos endocrinos también se denominan **glándulas sin conducto** o **glándulas endocrinas**, debido a que sus secreciones se liberan directamente en el **torrente sanguíneo**, mientras que las **glándulas exocrinas** liberan sus secreciones sobre la superficie interna o externa de los **tejidos cutáneos**, la mucosa del **estómago** o el revestimiento de los **conductos pancreáticos**. Las hormonas secretadas por las glándulas endocrinas regulan el crecimiento, desarrollo y las funciones de muchos tejidos, y coordinan los procesos metabólicos del organismo.

Los tejidos que producen hormonas se pueden clasificar en tres grupos: glándulas endocrinas, cuya función es la producción exclusiva de hormonas; glándulas endo-exocrinas, que producen también

## OSTEOPATÍA INTEGRAL

Un nuevo avance, un nuevo paso, una nueva visión holística de la osteopatía.

otro tipo de secreciones además de hormonas; y ciertos tejidos no glandulares, como el tejido nervioso del sistema nervioso autónomo, que produce sustancias parecidas a las hormonas.

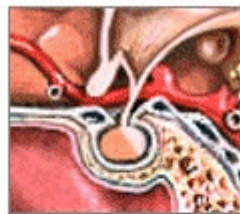
### Hipófisis

La **hipófisis**, también llamada glándula pituitaria, está formada por tres lóbulos: el anterior, el intermedio, que en los primates sólo existe durante un corto periodo de la vida, y el posterior. Se localiza en la base del **cerebro** y se ha denominado la "glándula principal".

Los **lóbulos anterior y posterior de la hipófisis** segregan hormonas diferentes.

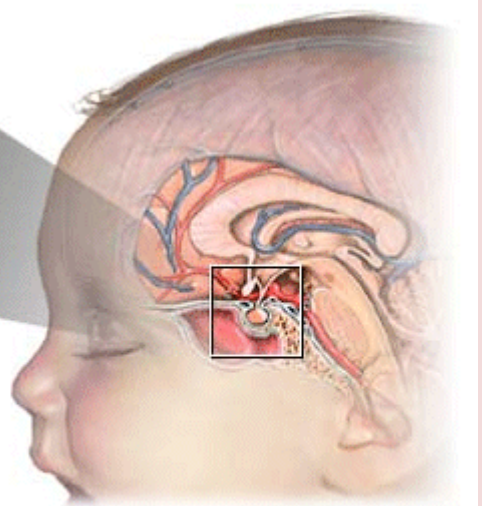
El **lóbulos anterior de la hipófisis** libera varias hormonas que estimulan la función de otras glándulas endocrinas, por ejemplo, la **adrenocorticotropina**, hormona **adrenocorticotropa** o ACTH, que estimula la corteza suprarrenal; la hormona estimulante de la glándula tiroides o **tirotropina** (TSH) que controla el tiroides; la hormona estimulante de los folículos o **foliculoestimulante** (FSH) y la hormona **luteinizante** (LH), que estimulan las glándulas sexuales; y la prolactina, que, al igual que otras hormonas especiales, influye en la producción de leche por las glándulas mamarias. La hipófisis anterior es fuente de producción de la hormona del crecimiento o **somatotropina**, que favorece el desarrollo de los tejidos del organismo, en particular la **matriz ósea** y el **músculo**, e influye sobre el **metabolismo de los hidratos de carbono**. La hipófisis anterior también secreta una hormona denominada estimuladora de los melanocitos, que estimula la síntesis de melanina en las células pigmentadas o melanocitos. En la década de 1970, los científicos observaron que la hipófisis anterior también producía sustancias llamadas endorfinas, que son péptidos que actúan sobre el sistema nervioso central y periférico para reducir la sensibilidad al dolor.

### La hipófisis



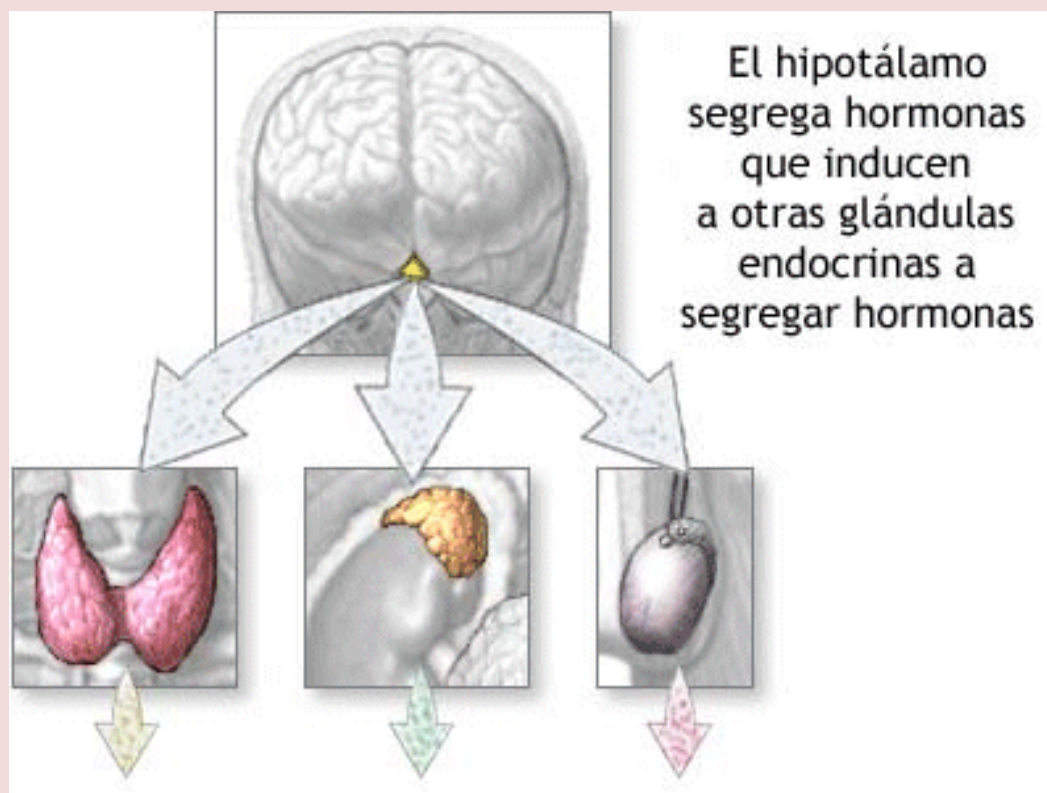
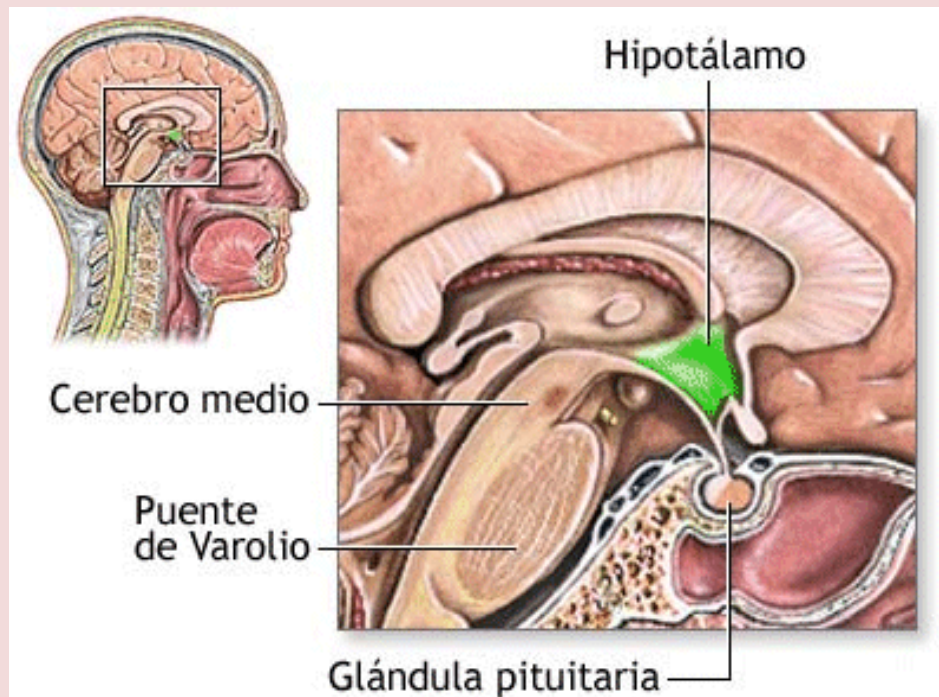
La pituitaria segrega hormonas esenciales para el crecimiento y la reproducción

La hipófisis es una glándula que está adherida a la base del cerebro y que secreta hormonas que gobiernan el inicio de la pubertad, la evolución sexual y la función reproductiva.



## OSTEOPATÍA INTEGRAL

Un nuevo avance, un nuevo paso, una nueva visión holística de la osteopatía.



El **hipotálamo**, porción del **cerebro** de donde deriva la **hipófisis**, produce las hormonas "controladoras". Estas hormonas regulan procesos corporales tales como el metabolismo y controlan la liberación de hormonas de glándulas como la tiroides, las suprarrenales y las gónadas (testículos u ovarios). También secreta una hormona antidiurética (que controla la excreción de agua) denominada **vasopresina**, que circula y se almacena en el **lóbulo posterior de la hipófisis**. La vasopresina controla la cantidad de agua excretada por los **riñones** e incrementa la **presión sanguínea**. El **lóbulo posterior de la**

## OSTEOPATÍA INTEGRAL

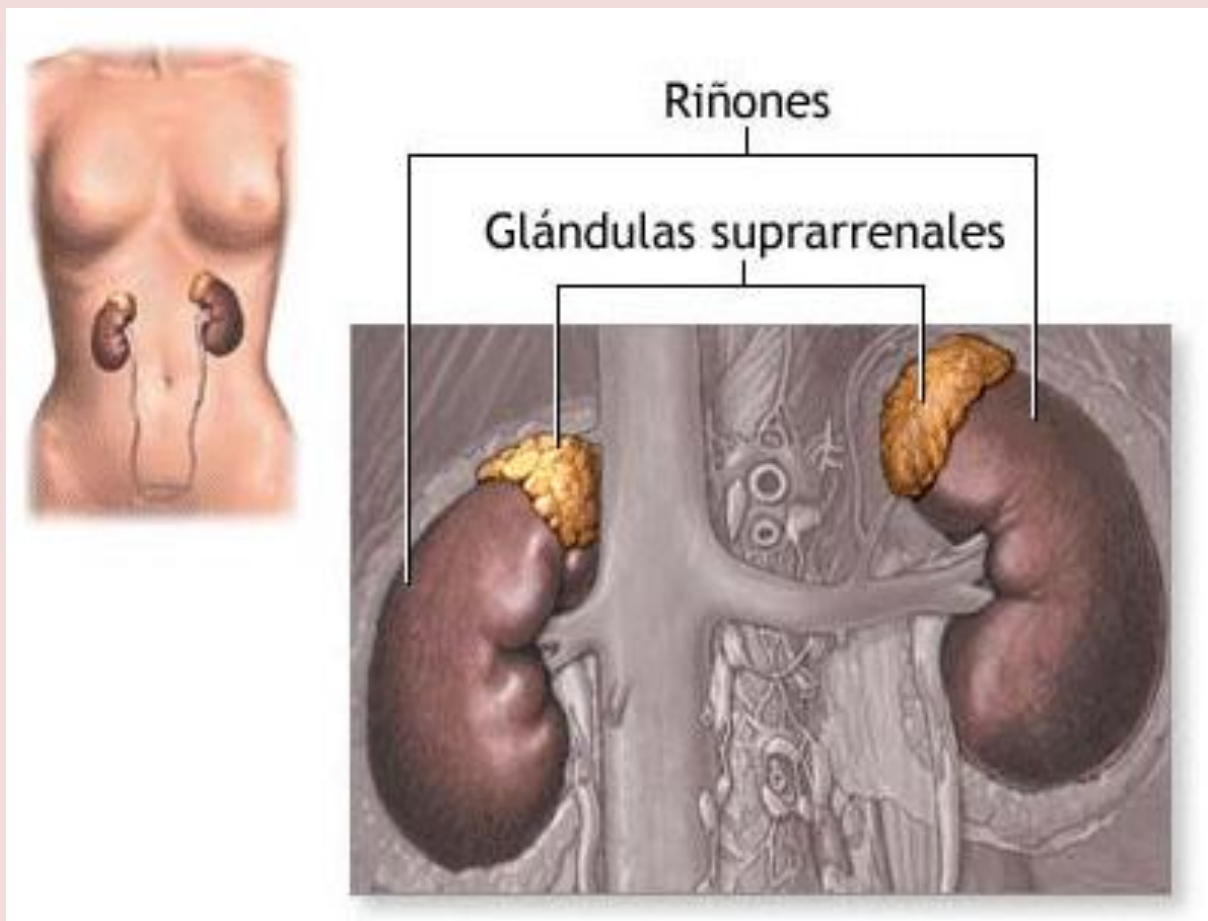
Un nuevo avance, un nuevo paso, una nueva visión holística de la osteopatía.

**hipófisis** también almacena una hormona fabricada por el **hipotálamo** llamada **oxitocina**. Esta hormona estimula las contracciones musculares, en especial del **útero**, y la excreción de leche por las glándulas mamarias.

La secreción de tres de las hormonas de la hipófisis anterior está sujeta a control hipotalámico por los factores liberadores: la secreción de **tirotropina** está estimulada por el factor liberador de tirotropina (TRF), y la de hormona **luteinizante**, por la hormona liberadora de hormona luteinizante (LHRH). La dopamina elaborada por el hipotálamo suele inhibir la liberación de prolactina por la hipófisis anterior. Además, la liberación de la hormona de crecimiento se inhibe por la **somatostatina**, sintetizada también en el **páncreas**. Esto significa que el cerebro también funciona como una glándula.

### Glándulas suprarrenales

Las dos glándulas se localizan sobre los riñones.

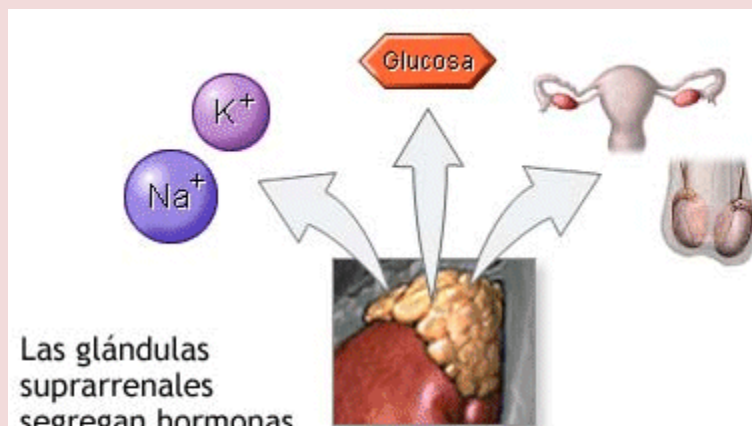


## OSTEOPATÍA INTEGRAL

Un nuevo avance, un nuevo paso, una nueva visión holística de la osteopatía.

Glándulas de forma triangular, situadas sobre los riñones, que producen hormonas tales como estrógeno, progesterona, esteroides, cortisol y cortisona, además de sustancias químicas como adrenalina (epinefrina), norepinefrina y dopamina.

Cada **glándula suprarrenal** está formada por una zona interna denominada médula y una zona externa que recibe el nombre de corteza.



Las glándulas suprarrenales segregan hormonas que ayudan a regular el balance químico y el metabolismo y complementan otras glándulas

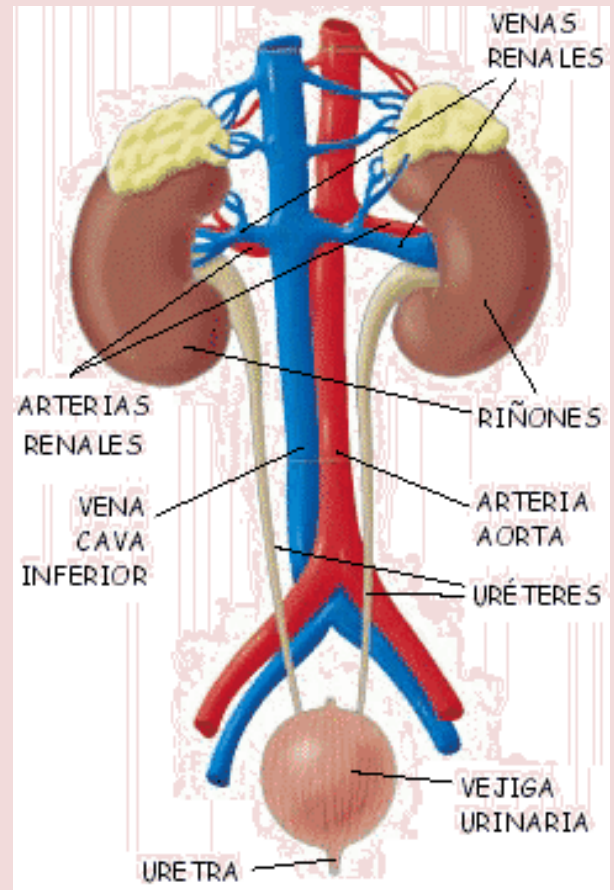
Las glándulas suprarrenales producen hormonas tales como estrógeno, progesterona, esteroides, cortisol y cortisona, además de sustancias químicas como adrenalina (epinefrina), norepinefrina y dopamina. Cuando estas glándulas producen exceso o deficiencia de hormonas, según los requerimientos del cuerpo, pueden presentarse ciertas condiciones médicas.



## OSTEOPATÍA INTEGRAL

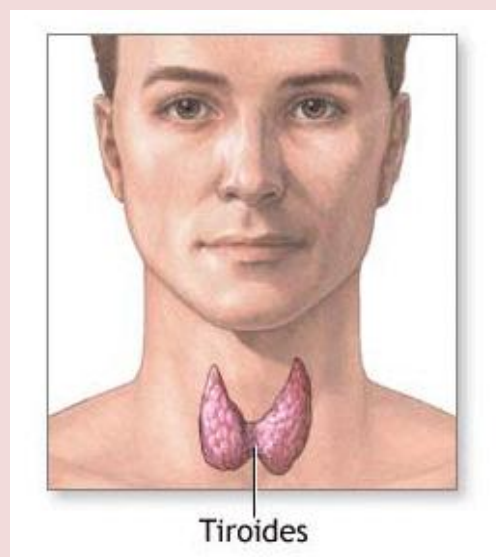
Un nuevo avance, un nuevo paso, una nueva visión holística de la osteopatía.

La médula suprarrenal produce adrenalina, llamada también epinefrina, y noradrenalina, que afecta a un gran número de funciones del organismo. Estas sustancias estimulan la actividad del corazón, aumentan la **tensión arterial**, y actúan sobre la contracción y dilatación de los **vasos sanguíneos** y la musculatura. La adrenalina eleva los niveles de glucosa en sangre (glucemia). Todas estas acciones ayudan al organismo a enfrentarse a situaciones de urgencia de forma más eficaz. La corteza suprarrenal elabora un grupo de hormonas denominadas glucocorticoides, que incluyen la corticosterona y el cortisol, y los mineralocorticoides, que incluyen la aldosterona y otras sustancias hormonales esenciales para el mantenimiento de la vida y la adaptación al estrés. Las secreciones suprarrenales regulan el equilibrio de agua y sal del organismo, influyen sobre la **tensión arterial**, actúan sobre el **sistema linfático**, influyen sobre los mecanismos del sistema inmunológico y regulan el metabolismo de los glúcidos y de las proteínas. Además, las glándulas suprarrenales también producen pequeñas cantidades de hormonas masculinas y femeninas.



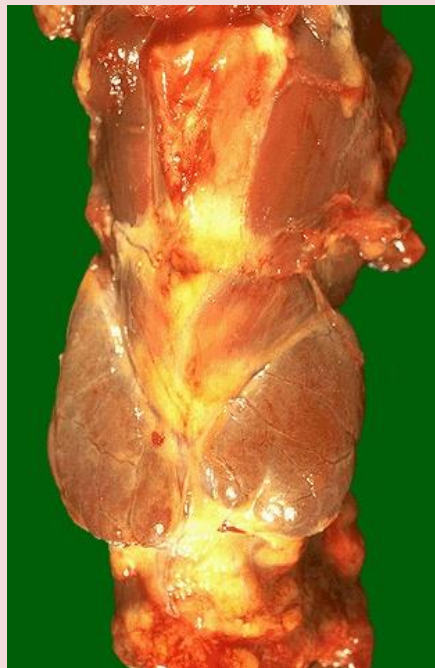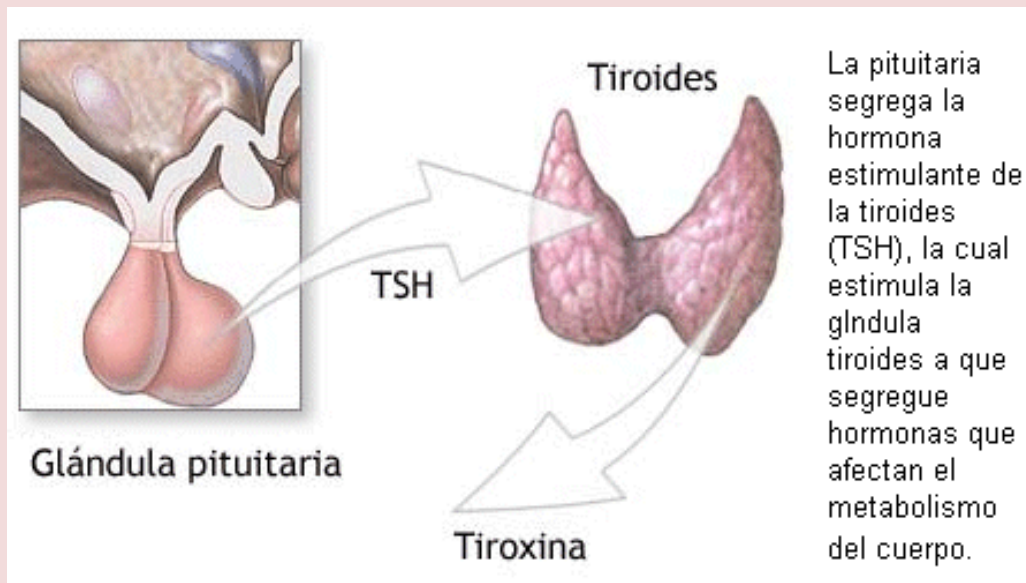
## Tiroides

La **tiroides** (pulsa [aquí](#) para ver una foto) es una glándula bilobulada situada en el cuello

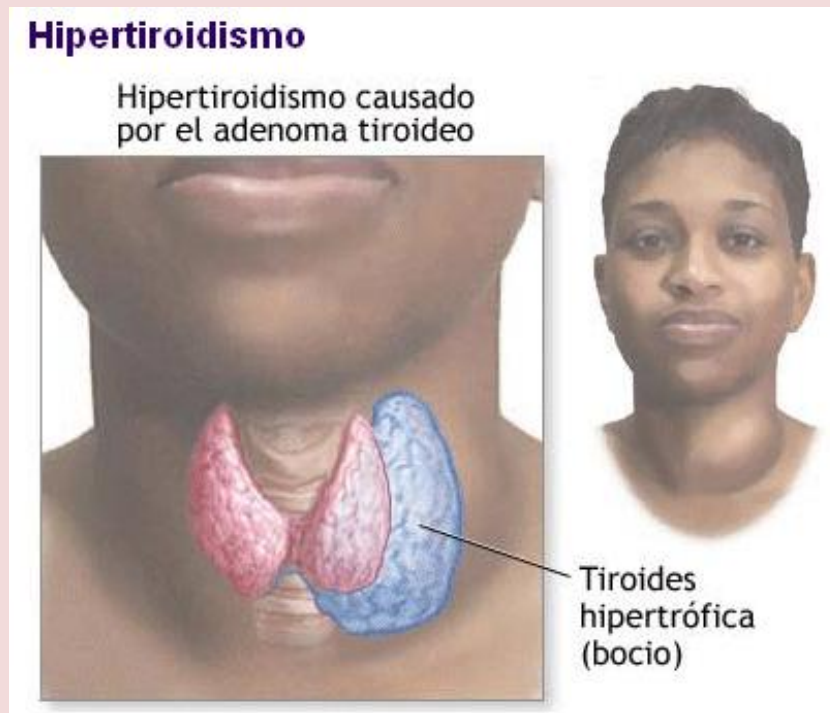


## OSTEOPATÍA INTEGRAL

Un nuevo avance, un nuevo paso, una nueva visión holística de la osteopatía.



Las **hormonas tiroideas**, la tiroxina y la triyodotironina aumentan el consumo de oxígeno y estimulan la tasa de actividad metabólica, regulan el crecimiento y la maduración de los tejidos del organismo y actúan sobre el estado de alerta **físico y mental**. El tiroides también secreta una hormona denominada **calcitonina**, que disminuye los niveles de calcio en la sangre e inhibe su reabsorción ósea.



El hipertiroidismo o tirotoxicosis es el resultado de la presencia de cantidades excesivas de hormona tiroidea en el cuerpo. Las causas de este exceso de hormona pueden ser: tumores de la tiroides o de la pituitaria o los ovarios, siendo estos dos últimos poco comunes; la inflamación de la tiroides o la ingestión de cantidades excesivas de hormona tiroidea o de yodo. Aquellos con niveles altos de hormona tiroidea experimentan intolerancia al calor, aumento de la energía, dificultad para dormir, diarrea y ansiedad.

Las hormonas más importantes secretadas por las principales glándulas endocrinas son las siguientes:

### Hormonas de la hipófisis anterior

1. **Hormona del crecimiento.** Produce crecimiento de casi todas las células y tejidos del cuerpo.
2. **Adrenocorticotropina.** Hace que la corteza suprarrenal secrete hormonas corticosuprarrenales.
3. **Hormona estimulante del tiroides.** Hace que la glándula tiroides secrete **tiroxina y triyodotironina.**

## OSTEOPATÍA INTEGRAL

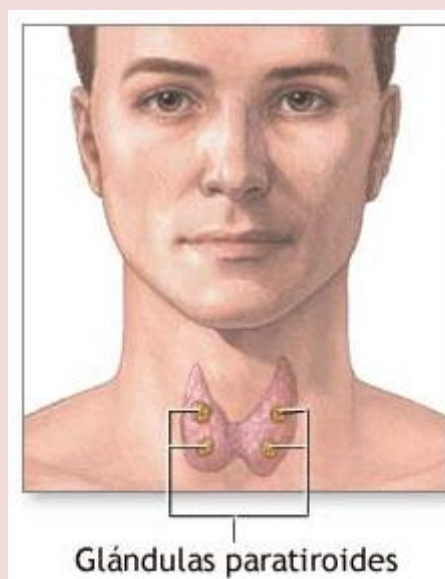
Un nuevo avance, un nuevo paso, una nueva visión holística de la osteopatía.

4. **Hormona folículo-estimulante** (FSH). Causa crecimiento de los folículos ováricos ante de la ovulación y fomenta la formación de espermatozoides en el testículo.
5. **Hormona luteinizante** (LH). Desempeña una función muy importante para inducir la ovulación; hace que los ovarios secreten hormonas sexuales femeninas y que los testículos secreten testosterona.
6. **Prolactina**. Fomenta el desarrollo de las mamas y la secreción de leche.

### Glándulas paratiroides

Las **glándulas paratiroides** se localizan en un área cercana o están inmersas en la glándula tiroides

(pulsa [aquí](#) para ver una imagen microscópica de esta glándula).



Las glándulas paratiroides están ubicadas en la parte frontal de la base del cuello, alrededor de la glándula tiroides, y producen la hormona paratiroidea. Esta hormona regula el balance del magnesio calcio y fósforo en la sangre y en los huesos, manteniendo un equilibrio entre los niveles de minerales en la sangre y en los huesos.

La hormona paratiroidea o parathormona regula los niveles sanguíneos de calcio y fósforo y estimula la reabsorción de **hueso**.

### Ovarios

Los **ovarios** son los órganos femeninos de la reproducción, o **gónadas** femeninas. Son estructuras pares con forma de almendra situadas a ambos lados del útero. Los folículos ováricos producen óvulos, o huevos, y también segregan un grupo de hormonas denominadas estrógenos, necesarias para el desarrollo de los órganos reproductores y de las características sexuales secundarias, como distribución de la grasa, amplitud de la **pelvis**, crecimiento de las mamas y vello púbico y axilar.

La progesterona ejerce su acción principal sobre la mucosa uterina en el mantenimiento del embarazo. También actúa junto a los estrógenos favoreciendo el crecimiento y la elasticidad de la vagina. Los **ovarios** también elaboran una hormona llamada relaxina, que actúa sobre los ligamentos de la **pelvis** y el cuello del **útero** y provoca su relajación durante el **parto**, facilitando de esta forma el alumbramiento.

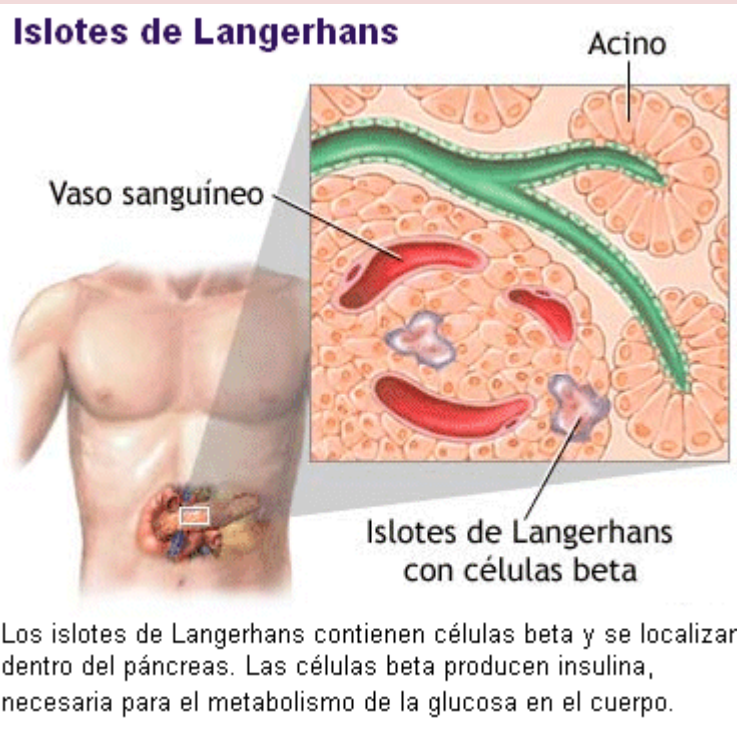
AUN CREES  
QUE TE  
TRAJO UNA  
CIGUENA ?

### Testículos

Las gónadas masculinas o **testículos** son cuerpos ovoideos pares que se encuentran suspendidos en el escroto. Las células de Leydig de los testículos producen una o más hormonas masculinas, denominadas andrógenos. La más importante es la testosterona, que estimula el desarrollo de los caracteres sexuales secundarios, influye sobre el crecimiento de la próstata y vesículas seminales, y estimula la actividad secretora de estas estructuras. Los testículos también contienen células que producen gametos masculinos o **espermatozoides**.

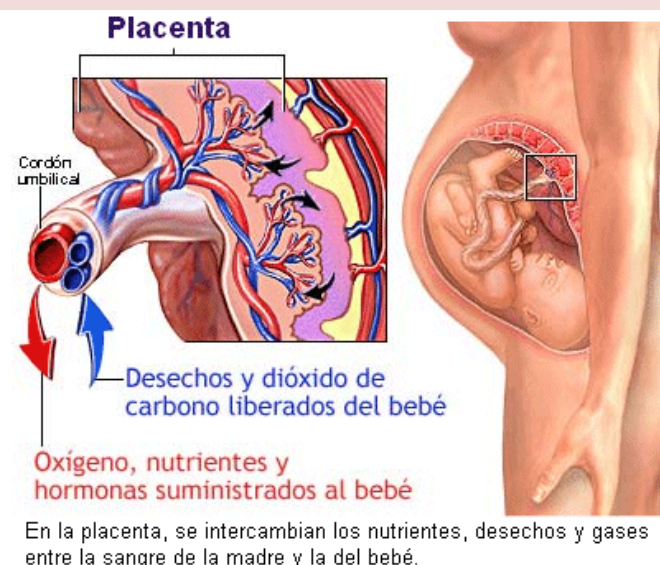### Páncreas

La mayor parte del **páncreas** está formado por tejido exocrino que libera enzimas en el duodeno. Hay grupos de células endocrinas, denominados **islotos de Langerhans**, distribuidos por todo el tejido que secretan **insulina y glucagón**. La insulina actúa sobre el metabolismo de los hidratos de carbono, proteínas y grasas, aumentando la tasa de utilización de la glucosa y favoreciendo la formación de proteínas y el almacenamiento de grasas. El glucagón aumenta de forma transitoria los niveles de azúcar en la sangre mediante la liberación de glucosa procedente del hígado.



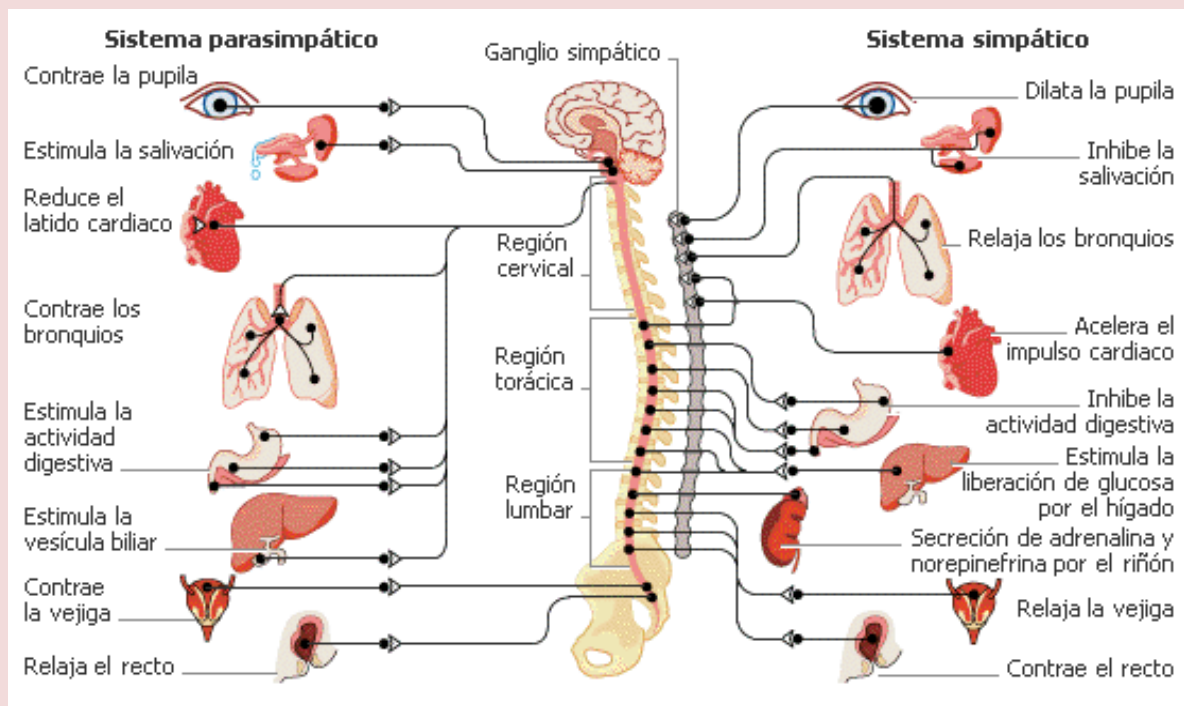
### Placenta

La **placenta**, un órgano formado durante el embarazo a partir de la membrana que rodea al feto, asume diversas funciones endocrinas de la hipófisis y de los ovarios que son importantes en el mantenimiento del embarazo. Secreta la hormona denominada gonadotropina coriónica, sustancia presente en la orina durante la gestación y que constituye la base de las pruebas de embarazo. La placenta produce **progesterona y estrógenos**, somatotropina coriónica (una hormona con algunas de las características de la hormona del crecimiento), lactógeno placentario y hormonas lactogénicas.



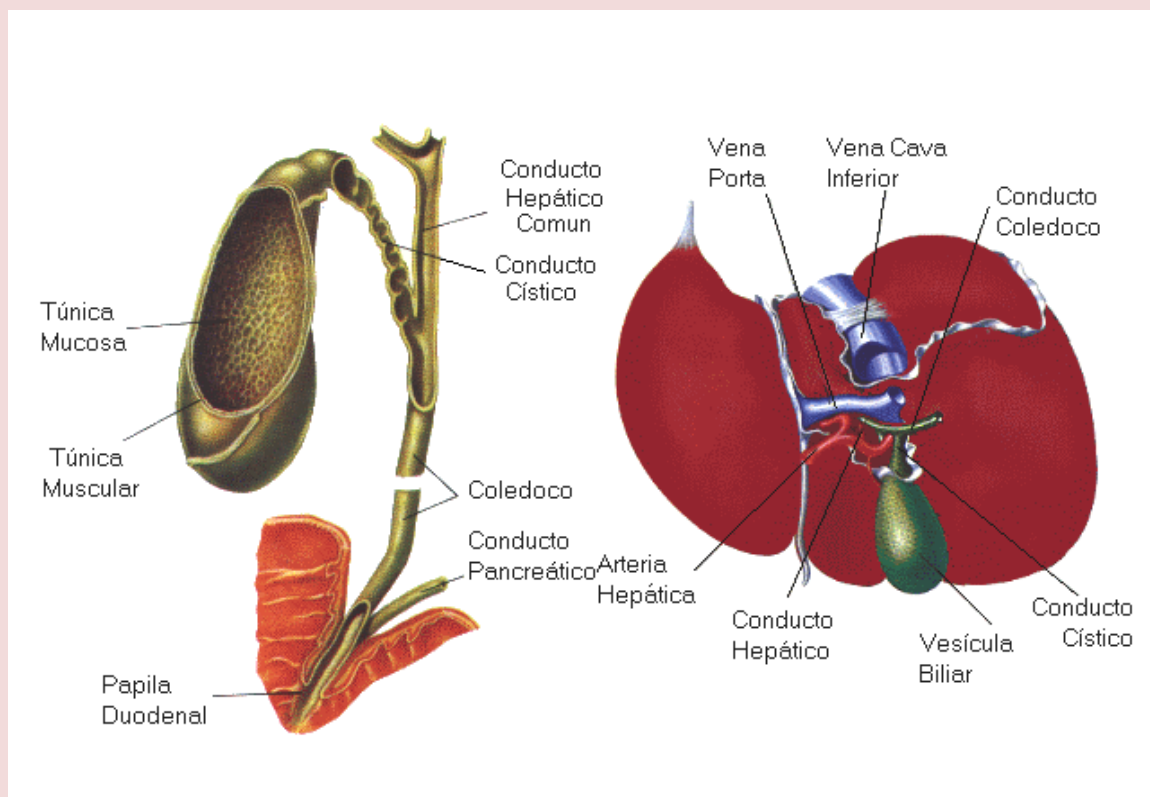
## OSTEOPATÍA INTEGRAL

Un nuevo avance, un nuevo paso, una nueva visión holística de la osteopatía.



### Otros órganos

Otros tejidos del organismo producen hormonas o sustancias similares. Los riñones secretan un agente denominado **renina** que activa la hormona **angiotensina** elaborada en el **hígado**.



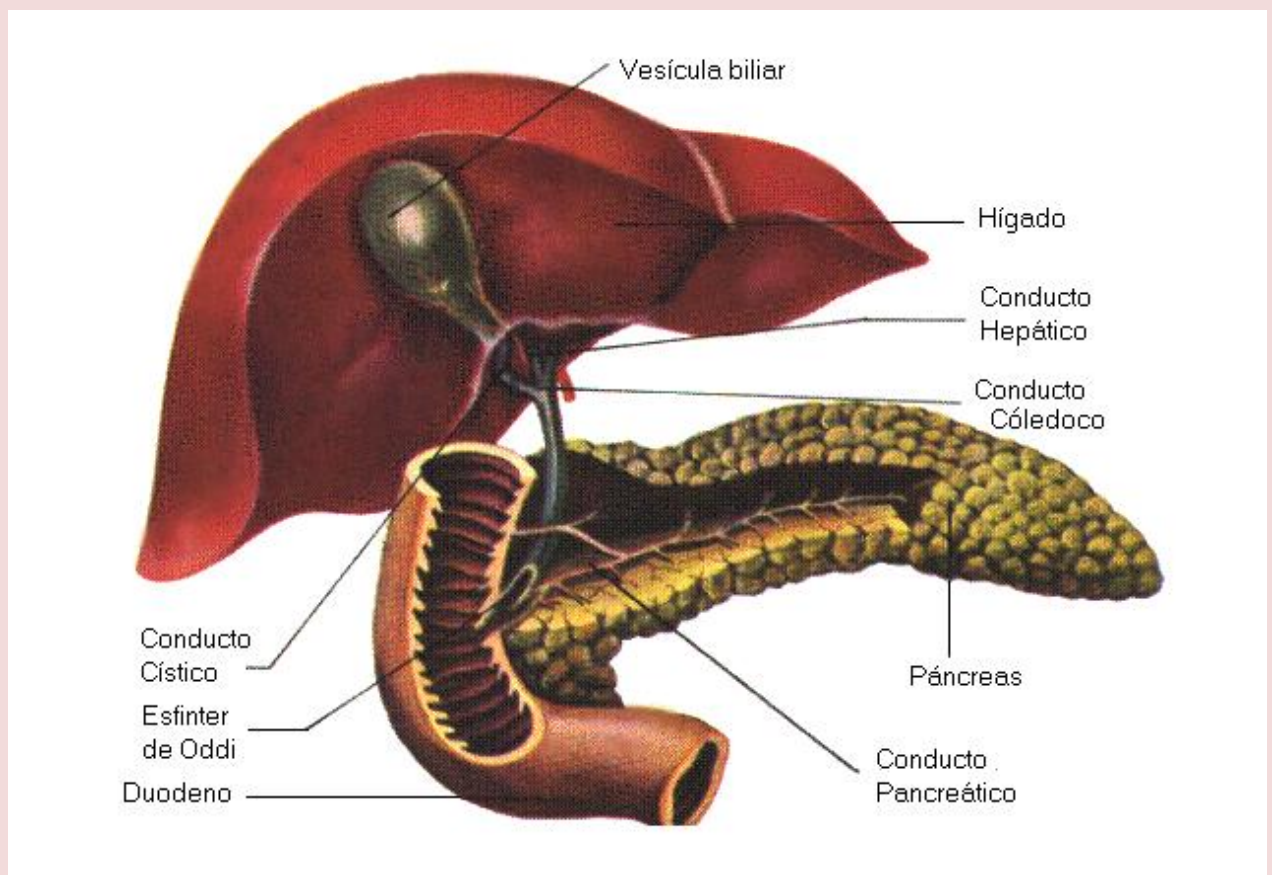
Esta hormona eleva a su vez la **tensión arterial**, y se cree que es provocada en gran parte por la estimulación de las glándulas suprarrenales. Los riñones también elaboran una hormona llamada eritropoyetina, que estimula la producción de **glóbulos rojos** por la **médula ósea**. El tracto

## OSTEOPATÍA INTEGRAL

Un nuevo avance, un nuevo paso, una nueva visión holística de la osteopatía.

gastrointestinal fabrica varias sustancias que regulan las funciones del **aparato digestivo**, como la **gastrina** del estómago, que estimula la secreción ácida, y la **secretina** y **colescistoquinina** del intestino delgado, que estimulan la secreción de enzimas y hormonas pancreáticas. La colecistoquinina provoca también la contracción de la vesícula biliar. En la década de 1980, se observó que el corazón también segregaba una hormona, llamada factor natriurético auricular, implicada en la regulación de la tensión arterial y del equilibrio hidroelectrolítico del organismo.

La confusión sobre la definición funcional del sistema endocrino se debe al descubrimiento de que muchas hormonas típicas se observan en lugares donde no ejercen una actividad hormonal. La noradrenalina está presente en las terminaciones nerviosas, donde transmite los impulsos nerviosos. Los componentes del sistema renina-angiotensina **se han encontrado en el cerebro**, donde se desconocen sus funciones. Los péptidos intestinales gastrina, colecistoquinina, péptido intestinal vasoactivo (VIP) y el péptido inhibidor gástrico (GIP) se han localizado también en el cerebro. Las endorfinas están presentes en el **intestino**, y la hormona del crecimiento aparece en las células de los **islotos de Langerhans**.



En el **páncreas**, la hormona del crecimiento parece actuar de forma local inhibiendo la liberación de **insulina** y glucagón a partir de las células endocrinas.

### Metabolismo hormonal

Las hormonas conocidas pertenecen a tres grupos químicos: **proteínas**, **esteroides** y aminas. Aquellas que pertenecen al grupo de las **proteínas** o polipéptidos incluyen las hormonas producidas por la hipófisis anterior, paratiroides, **placenta** y **páncreas**. En el grupo de **esteroides** se encuentran las hormonas de la **corteza suprarrenal** y las **gónadas**. Las aminas son producidas por la médula suprarrenal y el **tiroides**. La síntesis de hormonas tiene lugar en el interior de las **células** y, en la

## OSTEOPATÍA INTEGRAL

Un nuevo avance, un nuevo paso, una nueva visión holística de la osteopatía.

mayoría de los casos, el producto se almacena en su interior hasta que es liberado en la **sangre**. Sin embargo, el **tiroides** y los **ovarios** contienen zonas especiales para el almacenamiento de hormonas.

La liberación de las hormonas depende de los niveles en **sangre** de otras hormonas y de ciertos productos metabólicos bajo influencia hormonal, así como de la estimulación nerviosa. La producción de las hormonas de la hipófisis anterior se inhibe cuando las producidas por la glándula diana (target) particular, la **corteza suprarrenal**, el **tiroides** o las **gónadas** circulan en la **sangre**. Por ejemplo, cuando hay una cierta cantidad de hormona tiroidea en el torrente sanguíneo la **hipófisis** interrumpe la producción de hormona estimulante del tiroides hasta que el nivel de hormona tiroidea descienda. Por lo tanto, los niveles de hormonas circulantes se mantienen en un equilibrio constante. Este mecanismo, que se conoce como homeostasis o realimentación negativa, es similar al sistema de activación de un termostato por la temperatura de una habitación para encender o apagar una caldera.

La **administración prolongada** procedente del exterior de hormonas adrenocorticales, tiroideas o sexuales **interrumpe** casi por completo la producción de las correspondientes hormonas estimulantes de la **hipófisis**, y provoca la atrofia temporal de las glándulas diana. Por el contrario, si la producción de las glándulas diana es muy inferior al nivel normal, la producción continua de hormona estimulante por la **hipófisis** produce una hipertrofia de la glándula, como en el bocio por déficit de yodo.

La liberación de hormonas está regulada también por la cantidad de sustancias circulantes en sangre, cuya presencia o utilización queda bajo control hormonal. Los altos niveles de glucosa en la sangre estimulan la producción y liberación de insulina (**ver diabetes mellitus**) mientras que los niveles reducidos estimulan a las glándulas suprarrenales para producir **adrenalina y glucagón**; así se mantiene el equilibrio en el metabolismo de los hidratos de carbono. De igual manera, un **déficit de calcio** en la sangre estimula la secreción de hormona paratiroidea, mientras que los niveles elevados estimulan la liberación de calcitonina por el **tiroides**.

La función endocrina está regulada también por el **sistema nervioso**, como lo demuestra la respuesta suprarrenal al estrés. Los distintos órganos endocrinos están sometidos a diversas formas de control nervioso. La médula suprarrenal y la hipófisis posterior son glándulas con rica inervación y controladas de modo directo por el **sistema nervioso**. Sin embargo, la corteza suprarrenal, el tiroides y las gónadas, aunque responden a varios estímulos nerviosos, carecen de inervación específica y mantienen su función cuando se trasplantan a otras partes del organismo. La hipófisis anterior tiene inervación escasa, pero no puede funcionar si se trasplanta.

**Se desconoce** la forma en que las hormonas ejercen muchos de sus efectos metabólicos y morfológicos. Sin embargo, se piensa que los efectos sobre la función de las células se deben a su acción sobre las membranas celulares o **enzimas**, mediante la regulación de la expresión de los genes o mediante el control de la liberación de iones u otras moléculas pequeñas. Aunque en apariencia no se consumen o se modifican en el proceso metabólico, las hormonas pueden ser destruidas en gran parte por degradación química. Los productos hormonales finales se excretan con rapidez y se encuentran en la orina en grandes cantidades, y también en las heces y el sudor.

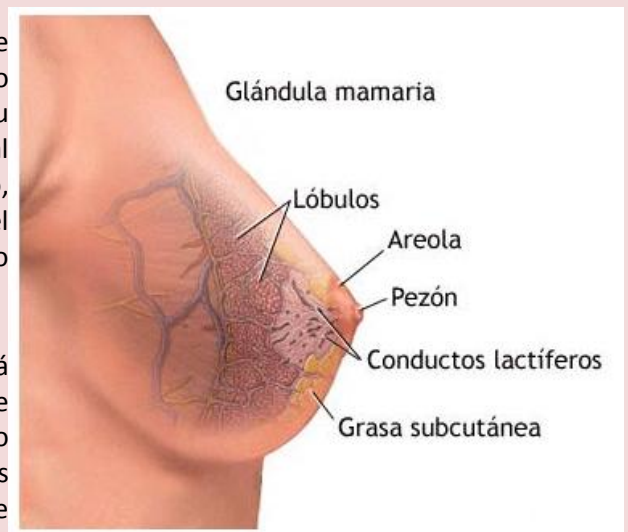




### Ciclos endocrinos

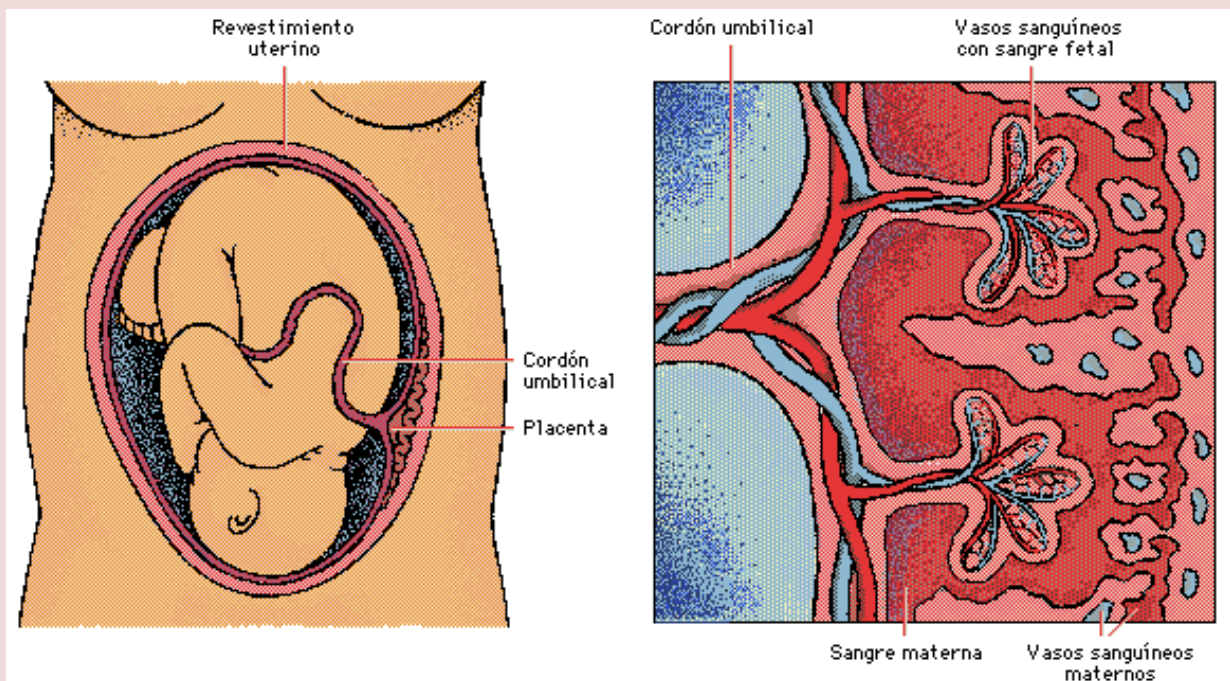
El sistema endocrino ejerce un efecto regulador sobre los ciclos de la reproducción, incluyendo el desarrollo de las gónadas, el periodo de madurez funcional y su posterior envejecimiento, así como el ciclo menstrual y el periodo de gestación. El patrón cíclico del estro, que es el periodo durante el cual es posible el apareamiento fértil en los animales, está regulado también por hormonas.

La pubertad, la época de maduración sexual, está determinada por un aumento de la secreción de hormonas hipofisarias estimuladoras de las gónadas o gonadotropinas, que producen la maduración de los testículos u ovarios y aumentan la secreción de hormonas sexuales. A su vez, las hormonas sexuales actúan sobre los órganos sexuales auxiliares y el desarrollo sexual general.



En la mujer, la pubertad está asociada con el inicio de la menstruación y de la ovulación. La ovulación, que es la liberación de un óvulo de un folículo ovárico, se produce aproximadamente cada 28 días, entre el día 10 y el 14 del ciclo menstrual en la mujer. La primera parte del ciclo está marcada por el periodo menstrual, que abarca un promedio de tres a cinco días, y por la maduración del folículo ovárico bajo la influencia de la hormona foliculoestimulante procedente de la hipófisis. Después de la ovulación y bajo la influencia de otra hormona, la llamada luteinizante, el folículo vacío forma un cuerpo endocrino denominado cuerpo lúteo, que secreta progesterona, estrógenos, y es probable que durante el embarazo, **relaxina**. La progesterona y los estrógenos preparan la mucosa uterina para el embarazo. Si éste no se produce, el cuerpo lúteo involuciona, y la mucosa uterina, privada del estímulo hormonal, se desintegra y descama produciendo la hemorragia menstrual. El patrón rítmico de la menstruación está explicado por la relación recíproca inhibición-estimulación entre los estrógenos y las hormonas hipofisarias estimulantes de las gónadas.

Si se produce el **embarazo**, la secreción placentaria de gonadotropinas, progesterona y estrógenos mantiene el cuerpo lúteo y la mucosa uterina, y prepara las mamas para la producción de leche o lactancia. La secreción de estrógenos y progesterona es elevada durante el embarazo y alcanza su nivel máximo justo antes del nacimiento. La lactancia se produce poco después del parto, presumiblemente como resultado de los cambios en el equilibrio hormonal tras la separación de la **placenta**.



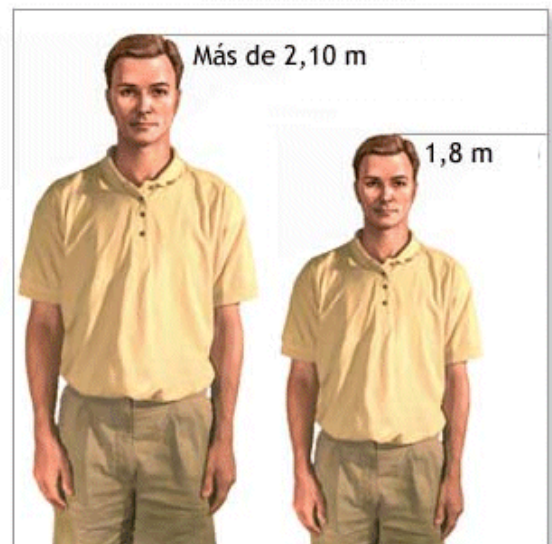
Con el envejecimiento progresivo de los ovarios, y el descenso de su producción de estrógenos, tiene lugar la menopausia. En este periodo la secreción de gonadotropinas aumenta como resultado de la ausencia de inhibición estrogénica. En el hombre el periodo correspondiente está marcado por una reducción gradual de la secreción de andrógenos.

### Trastornos de la función endocrina

Las alteraciones en la producción endocrina se pueden clasificar como de hiperfunción (exceso de actividad) o hipofunción (actividad insuficiente). La hiperfunción de una glándula puede estar causada por un tumor productor de hormonas que es benigno o, con menos frecuencia, maligno. La hipofunción puede deberse a defectos congénitos, cáncer, lesiones inflamatorias, degeneración, trastornos de la hipófisis que afectan a los órganos diana, traumatismos, o, en el caso de enfermedad tiroidea, déficit de yodo. La hipofunción puede ser también resultado de la extirpación quirúrgica de una glándula o de la destrucción por radioterapia.

La **hiperfunción de la hipófisis** anterior con sobreproducción de hormona del crecimiento provoca en ocasiones gigantismo o **acromegalia**, o si se produce un exceso de producción de hormona estimulante de la corteza suprarrenal, puede resultar un grupo de síntomas conocidos como síndrome de Cushing que incluye hipertensión, debilidad, policitemia, estrías cutáneas purpúreas, y un tipo especial de obesidad. La deficiencia de la hipófisis anterior conduce a enanismo (si aparece al principio de la vida), ausencia de desarrollo sexual, debilidad, y en algunas ocasiones desnutrición grave.

### Macrosomía



La macrosomía es la condición que se caracteriza por tener un cuerpo extrañamente grande. El cuerpo está en proporción con las extremidades y la cabeza, que también son grandes. Los trastornos que incluyen esta condición son el gigantismo y la acromegalia.

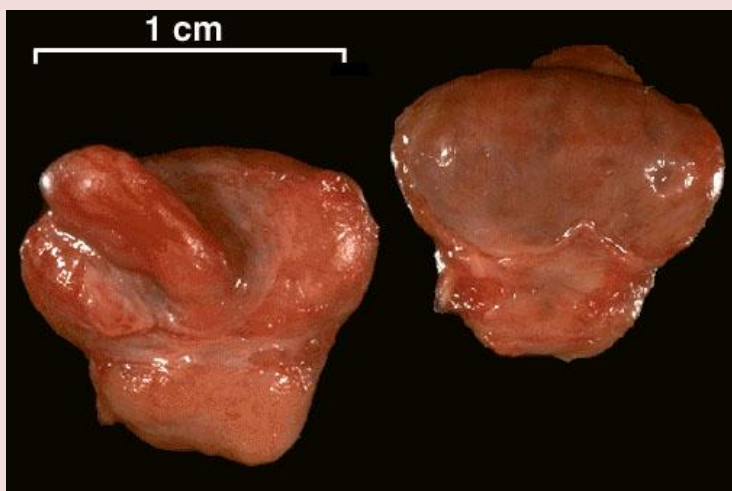
## OSTEOPATÍA INTEGRAL

Un nuevo avance, un nuevo paso, una nueva visión holística de la osteopatía.

Una disminución de la actividad de la corteza suprarrenal origina la enfermedad de Addison, mientras que la actividad excesiva puede provocar el síndrome de Cushing u originar virilismo, aparición de caracteres sexuales secundarios masculinos en mujeres y niños.

Las alteraciones de la función de las gónadas afectan sobre todo al desarrollo de los caracteres sexuales primarios y secundarios. Las deficiencias tiroideas producen cretinismo y enanismo en el lactante, y mixedema, caracterizado por rasgos toscos y disminución de las reacciones físicas y mentales, en el adulto.

La hiperfunción tiroidea (enfermedad de Graves, bocio tóxico) se caracteriza por abultamiento de los ojos, temblor y sudoración, aumento de la frecuencia del pulso, palpitations cardiacas e irritabilidad nerviosa. La diabetes insípida se debe al déficit de hormona antidiurética, y la **diabetes mellitus**, a un defecto en la producción de la hormona pancreática insulina, o puede ser consecuencia de una respuesta inadecuada del organismo.



Pituitary, normal, gross

### SISTEMA ENDOCRINO: EFECTO DE LAS HORMONAS

GLÁNDULA	HORMONA	TEJIDOS/ ÓRGANO DIANA	FUNCIÓN	
HIPÓFISIS	LÓBULO ANTERIOR	<b>Tireotropa (TSH)</b>	Tiroides	Estimula al tiroides para que secrete hormona tiroidea.
		<b>Adrenocortitropa (ACTH)</b>	Corteza suprarrenal	Estimula a la corteza de las glándulas suprarrenales para que secreten hormonas esteroideas.
		<b>Somatotropa (STH)</b>	General	Favorece metabolismo para estímulo del crecimiento
		<b>Prolactina (PRL)</b>	Glándulas mamarias	Estimula crecimiento de las glándulas mamarias y de la secreción de leche
		<b>FSH folículo estimulante</b>	Gónadas	Estimula maduración del folículo ovárico. Estimula formación de espermatozoides.
		<b>LH</b>	Gónadas	Estimula secreción testosterona. Estimula cuerpo lúteo para ovulación

## OSTEOPATÍA INTEGRAL

Un nuevo avance, un nuevo paso, una nueva visión holística de la osteopatía.

	LÓBULO MEDIO	<b>MSH</b>	C. pigmentarias	Favorece síntesis de melanina y dispersión del pigmento
	LÓBULO POSTERIOR	<b>Oxitocina</b>	Útero, Gl. mamarias	Estimula contracciones uterinas en el parto y de la producción de leche.
		<b>ADH Antidiurética</b>	Riñones	Favorece la reabsorción de agua por el riñón
TIROIDES		<b>Tiroxina</b>	General	Estimula el metabolismo celular, del crecimiento y sistema nervioso. Inhibe la secreción de TSH.
		<b>Calcitonina</b>	Huesos	Regulación del calcio en sangre y estimula su depósito en huesos.
PARATIROIDES		<b>Parathormona</b>	Huesos, riñones	Regulación del calcio en sangre por liberación del ión calcio a partir de los huesos.
CÁPSULA SUPRARRENAL	CORTEZA	<b>Cortisona</b>	General	Regulación del metabolismo general. Control de inflamaciones y tensión sanguínea
		<b>Aldosterona</b>	Túbulos renales	Mantenimiento del equilibrio del sodio y fósforo, excreción de potasio y retención de agua.
	MÉDULA	<b>Adrenalina</b>	Músculos, corazón, vasos sanguíneos, hígado	Respuesta al estrés y estados de emergencia del organismo.
PÁNCREAS		<b>Insulina</b>	General	Reducción de la concentración de glucosa en sangre.
		<b>Glucagón</b>	Hígado, tejido adiposo.	Incremento de la concentración de glucosa en sangre.
TESTÍCULOS		<b>Testosterona otros andrógenos</b>	General Estructuras reproductoras	Aparición y mantenimiento de los caracteres sexuales masculinos.
OVARIOS	FOLÍCULOS	<b>Estradiol Otros estrógenos</b>	General. Útero	Determinación de los caracteres sexuales femeninos.
	CUERPO LÚTEO	<b>Progesterona</b>	Útero. Glándulas mamarias	Estimula desarrollo del endometrio. Inhibición de la secreción de LH. Preparación para el embarazo.
ÚTERO Y PLACENTA		<b>Relaxina</b>	Útero	Relajación del cuello del útero. Favorece el parto.

## BIOLOGIA

# Sistema endocrino

## OSTEOPATÍA INTEGRAL

Un nuevo avance, un nuevo paso, una nueva visión holística de la osteopatía.

El funcionamiento de los animales requiere la existencia de un **sistema nervioso** encargado de captar los estímulos, conducirlos e integrarlos en la unidad en la unidad fisiológica del animal.

Para lograr esta unidad de función se necesita también la cooperación del **sistema endocrino**. Tanto el **sistema hormonal** como el **nervioso** utilizan como primer mensajero un **compuesto químico**; en el primer caso es una **hormona** y en el segundo un **neurotransmisor sináptico**. Frente a esta característica que les asemeja presentan las **siguientes diferencias**:

Actividad	S. nervioso	S. hormonal
Velocidad de respuesta	Rápida	Lenta
Duración de respuesta	Transitoria	Duradera
Especificidad de la respuesta	Muy específica	Variable, según las células
Capacidad de respuesta	La posee	Carece (depende del sistema nervioso)
Procesos que controla	Rápidos	Lentos y generalizados

Endocrino

Índice Biología

### HORMONAS

Una **hormona** es una sustancia química que se sintetiza en una **glándula** de secreción interna y ejerce algún tipo de efecto fisiológico sobre otras células hasta las que llega por vía sanguínea.

Actúan como mensajeros químicos y sólo ejercerán su acción sobre aquellas células que posean en sus membranas los receptores específicos. **Figura 1.**

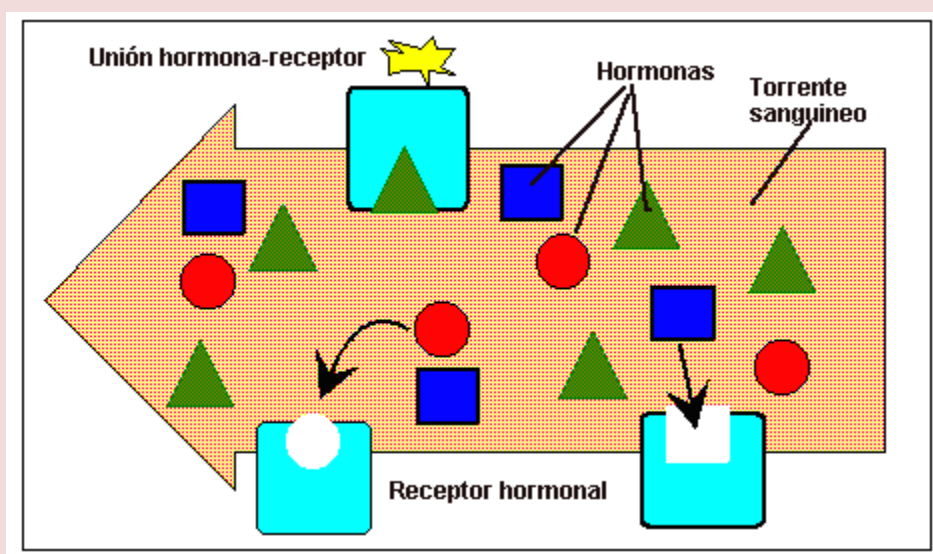


Figura 1

## OSTEOPATÍA INTEGRAL

Un nuevo avance, un nuevo paso, una nueva visión holística de la osteopatía.

### MECANISMOS BIOQUÍMICOS DE ACCIÓN HORMONAL

Las hormonas son transportadas por la sangre hasta las "células diana" y en estas ejercerán su acción de diferente forma según el tipo de hormona.

- Las **hormonas esteroideas**, gracias a su naturaleza lipídica, atraviesan fácilmente las membranas de las células diana o células blanco, y se unen a las **moléculas receptoras** de tipo proteico, que se encuentran en el citoplasma. De esta manera llegan al núcleo, donde parece que son capaces de hacer cesar la inhibición a que están sometidos algunos genes y permitir que sean **transcritos**. Las moléculas de ARNm originadas se encargan de dirigir en el citoplasma la **síntesis de unidades proteicas**, que son las que producirán los efectos fisiológicos hormonales. **Figura 2**

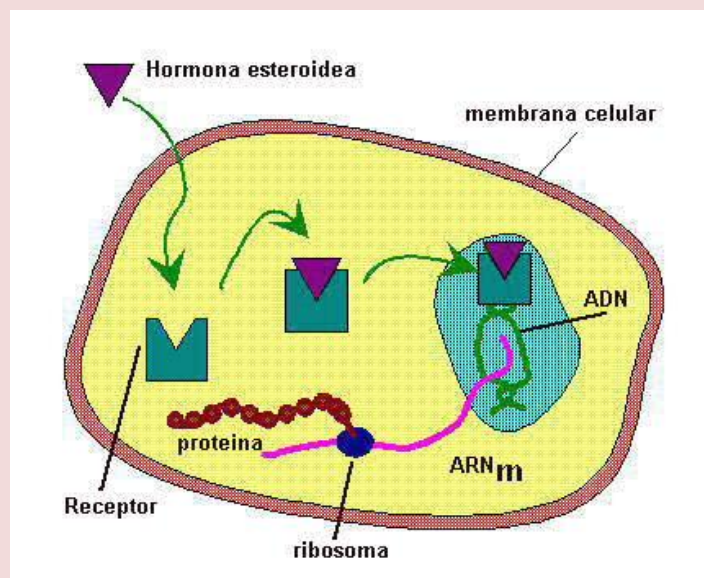


Figura 2

- Las **hormonas proteicas**, sin embargo, son moléculas de gran tamaño que no pueden entrar en el interior de las células blanco, por lo que se unen a "**moléculas receptoras**" que hay en la superficie de sus membranas plasmáticas, provocando la formación de un **segundo mensajero**, el AMPc, que sería el que induciría los cambios pertinentes en la célula al activar a una serie de enzimas que producirán el efecto metabólico deseado. **Figura 3**

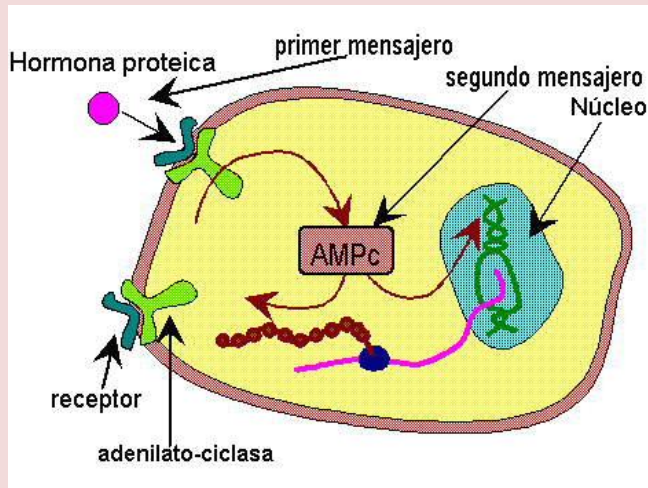


Figura 3

### CONTROL HORMONAL

La producción de hormonas está regulada en muchos casos por un sistema de retroalimentación o *feed-back* negativo, que hace que el exceso de una hormona vaya seguido de una disminución en su producción.

Se puede considerar el **hipotálamo**, como el centro nervioso "director" y controlador de todas las secreciones endocrinas, el hipotálamo segrega neurohormonas que son conducidas a la hipófisis. Estas **neurohormonas** estimulan a la hipófisis para la secreción de **hormonas trópicas** (*tireotropa, corticotropa, gonadotropa*).

Estas hormonas son transportadas a la sangre para estimular a las **glándulas correspondientes** (*tiroides, corteza suprarrenal, y gónadas*) y serán éstas las que segreguen diversos tipos de **hormonas**, (*tiroxina, corticosteroides y hormonas sexuales*, respectivamente), que además de actuar en el cuerpo, *retroalimentan* la hipófisis y el hipotálamo para inhibir su actividad y equilibran las secreciones respectivas de estos dos órganos y de la glándula destinataria. **Figura 4**

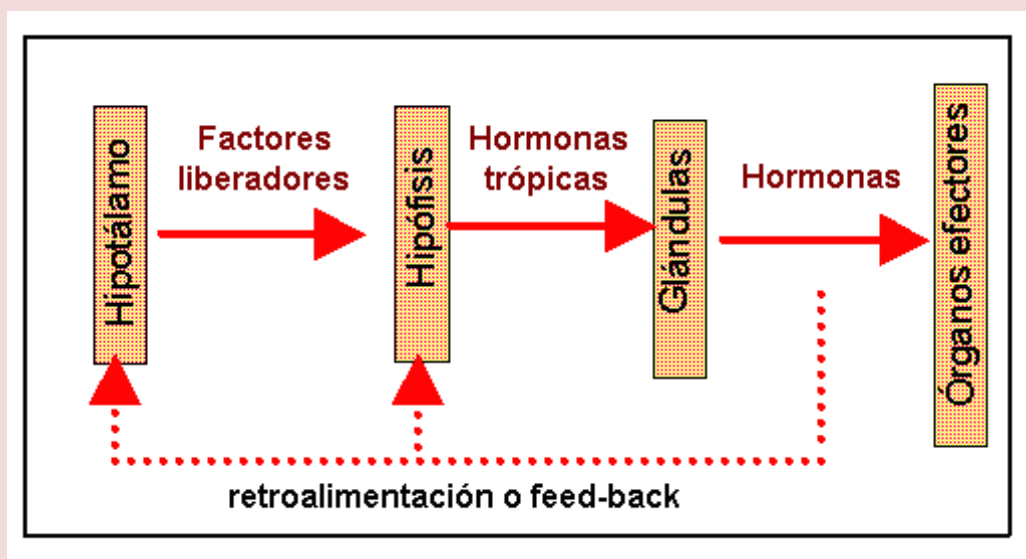


Figura 4

## OSTEOPATÍA INTEGRAL

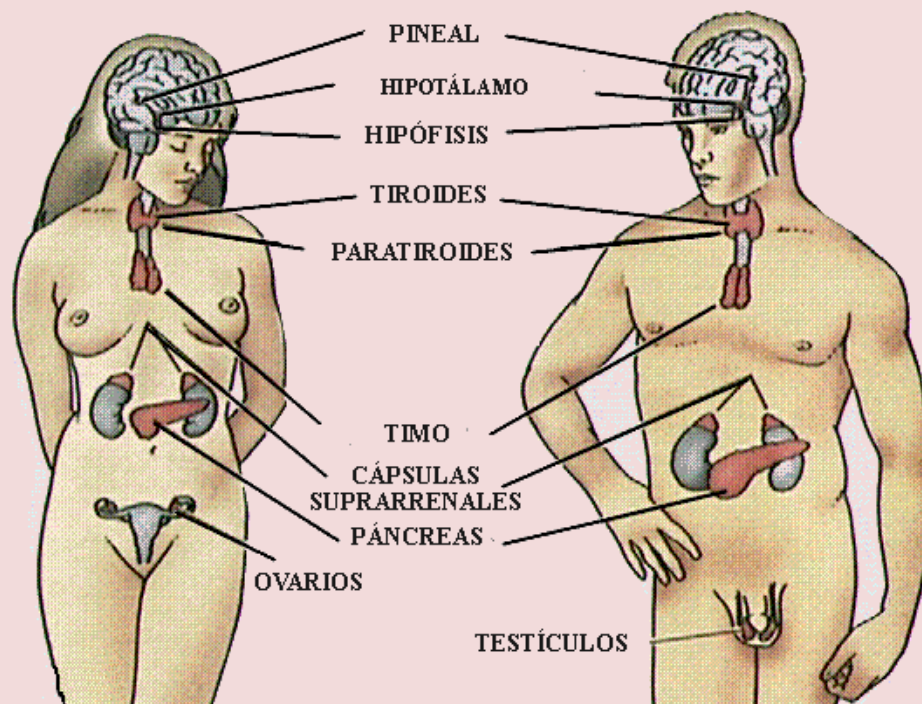
Un nuevo avance, un nuevo paso, una nueva visión holística de la osteopatía.

### SISTEMA ENDOCRINO HUMANO

Las principales glándulas secretoras de hormonas, son:

- ☐ Hipófisis
- ☐ Tiroides
- ☐ Paratiroides
- ☐ Páncreas
- ☐ Cápsulas suprarrenales
- ☐ Gónadas (ovarios y testículos)

Su localización puede observarse en el dibujo siguiente: **Figura 5.**



### HIPÓFISIS

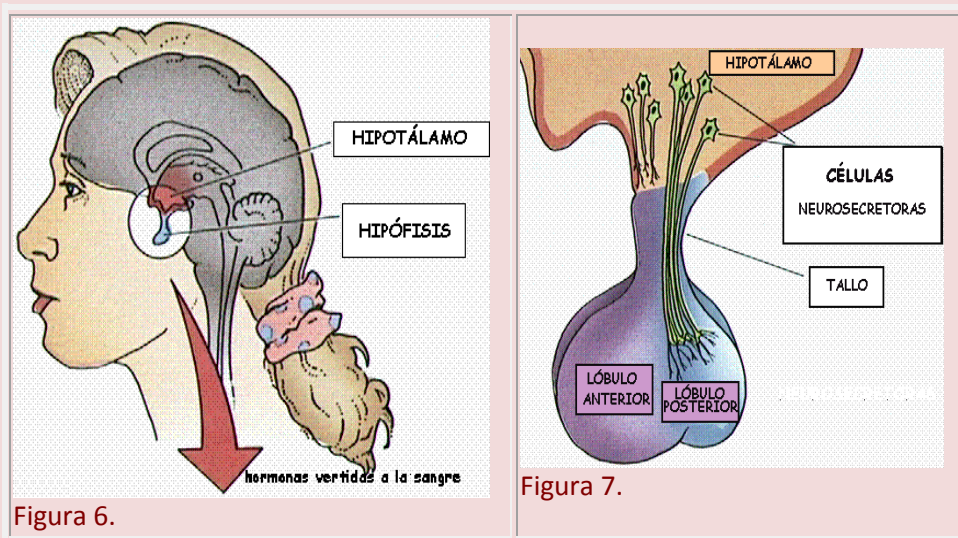
Tiene el tamaño y la forma de un guisante y cuelga del hipotálamo mediante el eje hipotálamo-hipófisis.

**Figura 6.**

En la hipófisis se distinguen tres lóbulos, que pueden considerarse incluso como glándulas independientes:

**Figura 7.**





1. **El lóbulo anterior o adenohipófisis.** Produce dos tipos de hormonas:
  - **hormonas trópicas**, es decir estimulantes, ya que estimulan a las glándulas correspondientes.
    - **TSH o tireotropa:** regula la secreción de tiroxina por el tiroides
    - **ACTH o adrenocorticotropa:** controla la secreción de las hormonas de las cápsulas suprarrenales.
    - **FSH o foliculo estimulante:** provoca la secreción de estrógenos por los ovarios y la maduración de espermatozoides en los testículos.
    - **LH o luteotropina:** estimula la secreción de progesterona por el cuerpo lúteo y de la testosterona por los testículos.
  - **hormonas no trópicas**, que actúan directamente sobre sus células blanco.
    - **STH o somatotropina**, conocida como "hormona del crecimiento", ya que es responsable del control del crecimiento de huesos y cartílagos.
    - **PRL o prolactina:** estimula la secreción de leche por las glándulas mamarias tras el parto.
2. **El lóbulo medio** segrega una hormona, la **MSH o estimulante de los melonóforos**, estimula la síntesis de melanina y su dispersión por la célula.
3. **El lóbulo posterior o neurohipófisis**, libera dos hormonas, la **oxitocina** y la **vasopresina o ADH**, que realmente son sintetizadas por el hipotálamo y se almacenan aquí.
  - **Oxitocina:** Actúa sobre los músculos del útero, estimulando las contracciones durante el parto. Facilita la salida de la leche como respuesta a la succión.
  - **Vasopresina:** Es una hormona antiurética, favoreciendo la reabsorción de agua a través de las nefronas.

### Esquema glándulas

#### Tiroides

Esta glándula, situada en la parte anterior del cuello y a ambos lados de la tráquea, (Figura 8) segrega *tiroxina* y *calcitonina*.

## OSTEOPATÍA INTEGRAL

Un nuevo avance, un nuevo paso, una nueva visión holística de la osteopatía.

- **Tiroxina:** Su función es actuar sobre el metabolismo y la regulación del crecimiento y desarrollo en general.
- **Calcitonina:** Interviene junto a la hormona paratiroidea, en la regulación del metabolismo del calcio en la sangre, estimulando su depósito en los huesos.

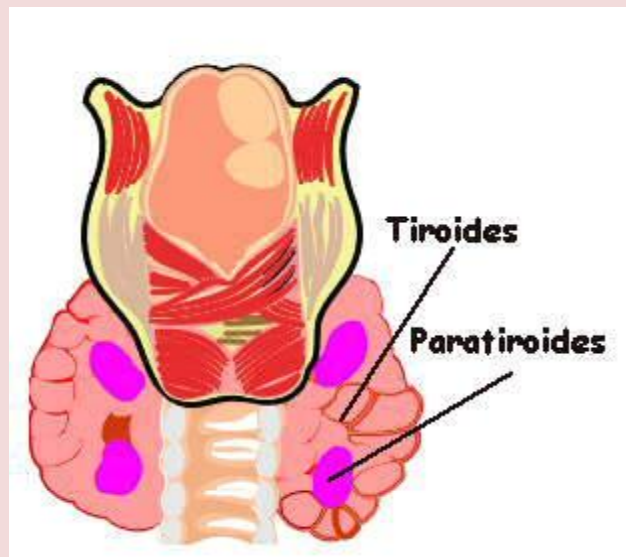


Figura 8

### Esquema glándulas

---

#### Paratiroides

Está formada por cuatro grupos celulares incluidos en la parte posterior del tiroides. Segregan **parathormona**, que está implicada en la regulación de los niveles de calcio en la sangre con efectos contrarios a la **calcitonina** del tiroides, ya que la parathormona estimula la absorción del calcio en el intestino por lo que produce un aumento de calcio en sangre, mientras que la calcitonina tiende a disminuir la presencia de calcio en sangre.

### Esquema glándulas

---

#### Páncreas

Constituye una glándula de secreción mixta, situada detrás del estómago, por delante de las primeras vértebras lumbares. En su secreción externa vierte jugo pancreático, con función digestiva. Su secreción interna se realiza gracias a la acción de unos acúmulos de células que constituyen los llamados **islotos de Langerhans**, en estos islotos se aprecian dos tipos de células: las células alfa, segregan glucagón y las beta producen insulina. Ambas son proteínas e intervienen en la regulación del contenido de glucosa en sangre (glucemia).

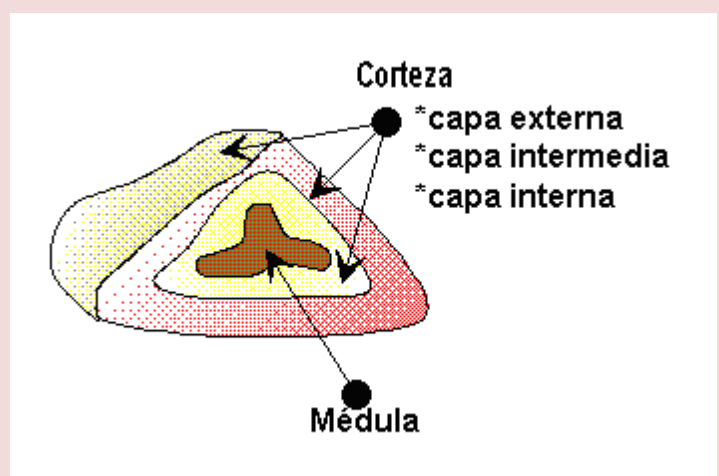
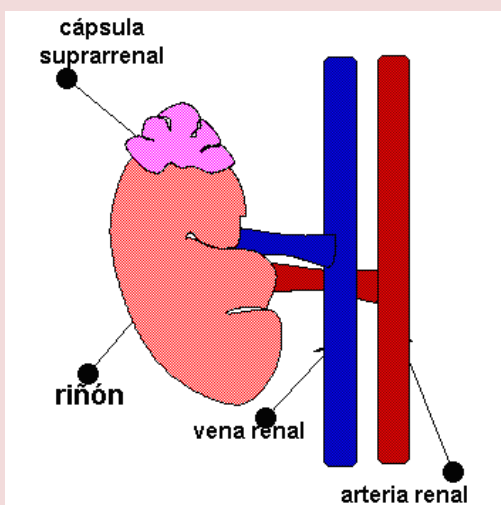
- La **insulina** estimula la absorción de la glucosa por las células, fundamentalmente por las del hígado y el tejido muscular, para que se transformen en glucógeno hepático y muscular. Se produce así una disminución de glucosa en sangre (hormona hipoglucemiante).
- El **glucagón** antagónico de la insulina, estimula la descomposición en el hígado del glucógeno para dar origen a moléculas de glucosa. Es por tanto, una hormona hiperglucemiante, ya que produce un aumento de la concentración de la glucosa en sangre.

### Esquema glándulas

#### Cápsulas suprarrenales

Son dos pequeñas glándulas situadas sobre los riñones. Se distinguen en ellas dos zonas: la *corteza* en el exterior y la *médula* que ocupa la zona central.

1. **Corteza:** Formada por tres capas, cada una segrega diversas sustancias hormonales.
  - La **capa más externa** segrega los **mineralocorticoides**, que regulan el metabolismo de los iones. Entre ellos destaca la **aldosterona**, cuyas funciones más notables son facilitar la retención de agua y sodio, la eliminación de potasio y la elevación de la tensión arterial.
  - La **capa intermedia** elabora los **glucocorticoides**. El más importante es la **cortisona**, cuyas funciones fisiológicas principales consisten en la formación de glúcidos y grasas a partir de los aminoácidos de las proteínas, por lo que aumenta el catabolismo de proteínas. Disminuyen los linfocitos y eosinófilos. Aumenta la capacidad de resistencia al estrés.
  - La **capa más interna**, segrega **andrógenocorticoides**, que están íntimamente relacionados con los caracteres sexuales. Se segregan tanto hormonas femeninas como masculinas, que producen su efecto fundamentalmente antes de la pubertad para, luego, disminuir su secreción.



## OSTEOPATÍA INTEGRAL

Un nuevo avance, un nuevo paso, una nueva visión holística de la osteopatía.

2. **Médula:** Elabora las hormonas, **adrenalina y noradrenalina**. Influyen sobre el metabolismo de los glúcidos, favoreciendo la glucógenolisis, con lo que el organismo puede disponer en ese momento de una mayor cantidad de glucosa; elevan la presión arterial, aceleran los latidos del corazón y aumentan la frecuencia respiratoria. Se denominan también "hormonas de la emoción" porque se producen abundantemente en situaciones de estrés, terror, ansiedad, etc, de modo que permiten salir airosos de estos estados. Sus funciones se pueden ver comparadamente en el siguiente cuadro:

Adrenalina	Noradrenalina
Incremento de la fuerza y frecuencia de la contracción cardíaca	Incremento de la fuerza y frecuencia de la contracción cardíaca
Dilatación de los vasos coronarios	Dilatación de los vasos coronarios
Vasodilatación general	Vasoconstricción general
Incremento del gasto cardíaco	Descenso del gasto cardíaco
Incremento de la glucogenolisis	Incremento de la glucogenolisis (en menor proporción)

### Esquema glándulas

---

#### Gónadas

Las gónadas (testículos y ovarios) son glándulas mixtas que en su *secreción externa* producen *gametos* y en su *secreción interna* producen *hormonas* que ejercen su acción en los órganos que intervienen en la función reproductora.

Cada gónada produce las hormonas propias de su sexo, pero también una pequeña cantidad de las del sexo contrario. El control se ejerce desde la hipófisis.

- En los **testículos** se producen las hormonas masculinas, llamadas genéricamente **andrógenos**. La más importante de estas es la **testosterona**, que estimula la producción de espermatozoides y la diferenciación sexual masculina.
- En los **ovarios** se segregan **estrógenos y progesterona**.
  - Los **estrógenos** son los responsables del **ciclo menstrual** e intervienen en la regulación de los caracteres sexuales femeninos.
  - La **Progesterona**, u "hormona del embarazo", prepara el útero para recibir el óvulo fecundado. Provoca el crecimiento de las mamas durante los últimos meses del embarazo.

Si el óvulo no es fecundado

### Esquema glándulas

---

En condiciones patológicas, la secreción de las glándulas endocrinas puede estar aumentada o disminuida, hablándose entonces, respectivamente, de **hiperfunción** o **hipofunción** de la glándula

endocrina

correspondiente.

Las principales disfunciones en el hombre son:



### Diabetes insípida.

- Es producida a causa de una escasa secreción de vasopresina por alguna lesión en el hipotálamo o en la neurohipófisis. Los efectos son:
  - eliminación de ingentes cantidades de orina diluida (poliuria), que puede alcanzar hasta 30 o 40 litros diarios.
  - intensa sed, que induce a beber un volumen considerable de líquido (polidipsia) para compensar las pérdidas.



### Enanismo y gigantismo hipofisario.

- Son causados, respectivamente, por la hipo e hipersecreción de la hormona del crecimiento en el periodo de desarrollo de la persona. Los enanos y gigantes hipofisarios son individuos normales y bien proporcionados, capaces de madurar sexualmente y procrear. Cuando la fase de crecimiento ya ha finalizado, la excesiva producción de hormona origina la **acromegalia**, que produce un crecimiento en partes distales del cuerpo: pies, manos, mandíbulas.



### Mixedema.

- La causa de esta anomalía es la hipofunción del tiroides. Los síntomas que la caracterizan son :
  - bajo metabolismo
  - temperatura corporal inferior a la normal
  - piel fría
  - escasa sudoración
  - tendencia a la obesidad

El hipotiroidismo producido en la infancia origina el cretinismo, caracterizado por baja estatura, escaso desarrollo mental, no maduración de los órganos sexuales y obesidad abdominal.



### Bocio exoftálmico.

- Esta anomalía es producida por una *hiperfunción* del tiroides y un exceso de *tiroxina* y *triyodotironina*, produciéndose un gran aumento del tamaño del tiroides y una protusión de las órbitas oculares hacia afuera (exoftalmos). Los síntomas son:
  - aumento del metabolismo basal
  - Piel caliente y abundante sudoración
  - taquicardia
  - aumento de la excitabilidad nerviosa
  - tendencia a la pérdida de peso.



### Síndrome de Conn.

- Es causado por un exceso de mineralocorticoides producidos por tumores de la corteza adrenal. Los síntomas principales son:
  - alcalosis hipopotasémica en la sangre
  - hipertensión
  - poliuria y
  - tetania



### Síndrome de Cushing.

- Se produce como consecuencia de una hipersecreción de glucocorticoides. Los síntomas son:
  - aumento del catabolismo proteico (escaso desarrollo muscular)
  - acumulación de grasa en el abdomen, cara y espalda
  - hipertensión
  - osteoporosis (desmineralización y ablandamiento de los huesos)



### Enfermedad de Addison.

- Aparece ante una hipofunción de toda la corteza adrenal. Los síntomas son:
  - gran pigmentación de ciertas áreas corporales
  - hipotensión
  - debilidad muscular.



### Diabetes mellitus.

- Es debida a la ausencia o disminución de la insulina pancreática por alguna lesión que afecte a las células de los islotes de Langerhans. Los tres síntomas básicos de la diabetes son:
  1. Poliuria (eliminación de grandes cantidades de orina)
  2. Polidipsia (ingestión de un volumen elevado de líquido) y
  3. Polifagia (aumento del apetito).

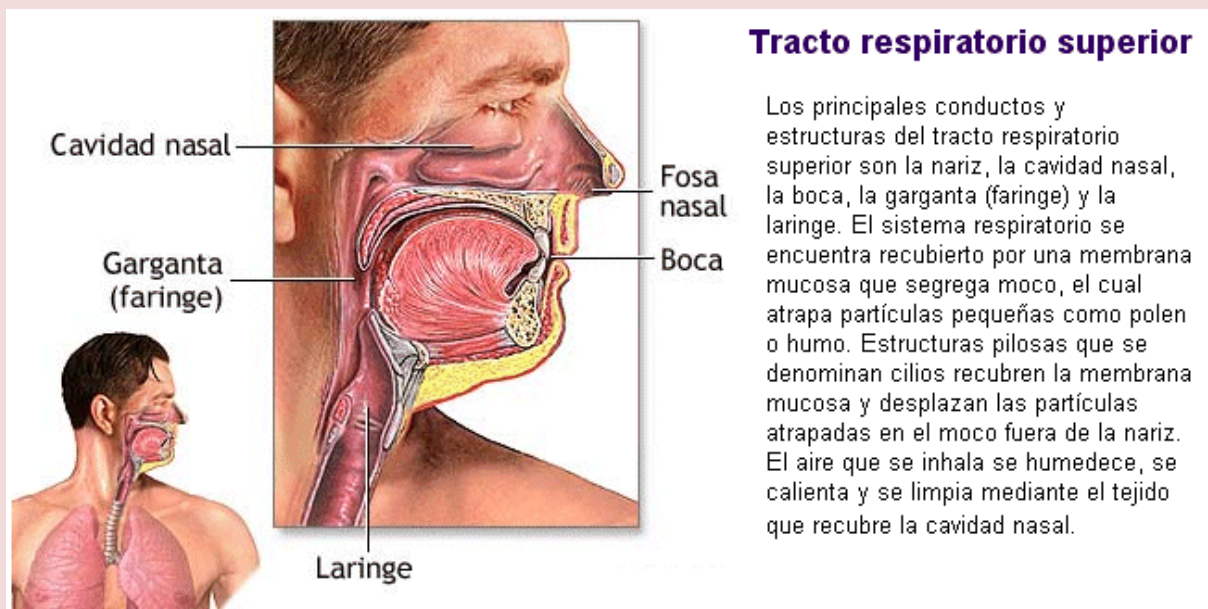
Síntomas adicionales son:

- hiperglucemia
- glucosuria
- aumento del catabolismo proteico y lipídico (cuerpos cetónicos en el aliento de los diabéticos)
- pérdida de peso y
- acidosis sanguínea



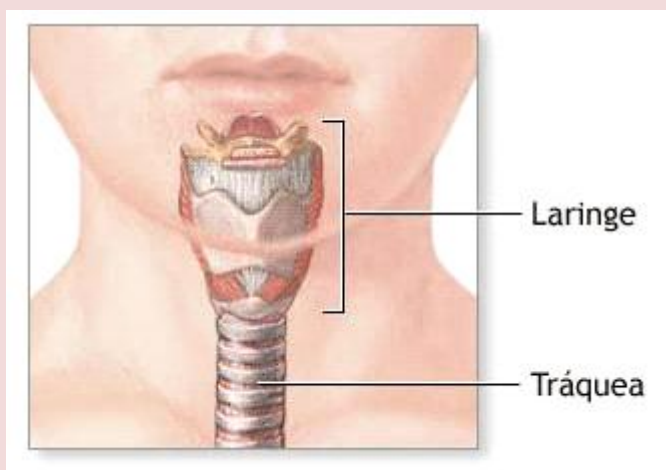
## Respiratorio

Proporciona el **oxígeno** que el cuerpo necesita y elimina el **dióxido de carbono** o gas carbónico que se produce en todas las **células**.

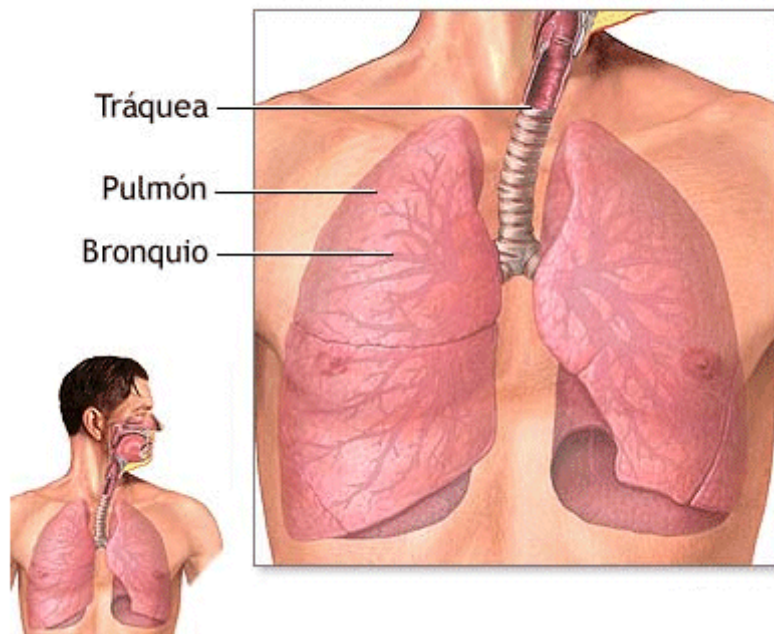


La respiración es un proceso **involuntario y automático**, en que se extrae el oxígeno del aire inspirado y se expulsan los gases de desecho con el aire espirado.

El aire se inhala por la **nariz**, donde se calienta y humedece. Las fosas nasales están conectadas con los **senos paranasales o cavidades sinusales**, unos espacios huecos del interior de algunos huesos de la cabeza que contribuyen a que el aire inspirado se caliente y humedezca. La **inflamación** de estos senos se conoce como **sinusitis**.



Después el aire pasa a la faringe, sigue por la **laringe** y penetra en la tráquea. **A la mitad de la altura del pecho**, la tráquea se divide en **dos bronquios** que se dividen de nuevo, una y otra vez, en bronquios secundarios, terciarios y, finalmente, en unos 250.000 bronquiolos.



### Tracto respiratorio inferior

Los principales conductos y estructuras del tracto respiratorio inferior son la tráquea y, dentro de los pulmones, los bronquios, los bronquiolos y los alvéolos. En la profundidad del pulmón, cada bronquio se divide en bronquios secundarios y terciarios, que continúan ramificándose en vías aéreas más pequeñas que se denominan bronquiolos. Éstos terminan en sacos de aire que se denominan alvéolos, los cuales, a su vez, se unen en ramilletes para formar los sacos alveolares. El intercambio gaseoso se produce en la superficie de cada alveolo mediante una red capilar que transporta la sangre que llega a través de las venas desde otras partes del organismo.

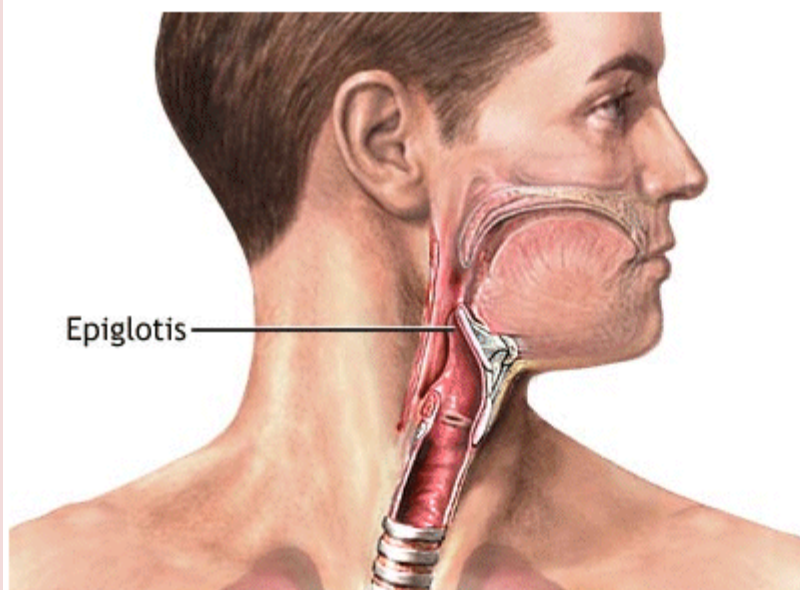
Al final de los bronquiolos se agrupan en racimos de **alvéolos**, pequeños sacos de aire, donde se realiza el intercambio de gases con la **sangre**. Los pulmones contienen aproximadamente 300 millones de **alvéolos**, que desplegados ocuparían una superficie de **70 metros cuadrados**, unas 40 veces la extensión de la **piel**.

La respiración cumple con **dos fases** sucesivas, efectuadas gracias a la **acción muscular del diafragma y de los músculos intercostales**, controlados todos por el centro respiratorio del **bulbo raquídeo**. En la **inspiración**, el **diafragma** se contrae y los **músculos intercostales** se elevan y ensanchan las costillas. La **caja torácica** gana volumen y penetra aire del exterior para llenar este espacio. Durante la **expiración**, el **diafragma** se relaja y las costillas descienden y se desplazan hacia el interior. La **caja torácica** disminuye su capacidad y los **pulmones** dejan escapar el aire hacia el exterior.

Las Vías Respiratorias están formadas por la **boca** y las fosas nasales, la faringe, la **laringe**, la tráquea, los bronquios y los bronquiolos.



### Epiglotis



La epiglotis es un colgajo de cartilago localizado en la garganta detrás de la lengua y al frente de la laringe, y generalmente está derecha en reposo permitiendo que el aire pase a la laringe y a los pulmones. Cuando una persona traga, la epiglotis se dobla hacia atrás para cubrir la entrada de la laringe, de tal manera que los alimentos sólidos y líquidos no ingresen a la tráquea y a los pulmones. Después de deglutir, la epiglotis retorna a su posición derecha original.

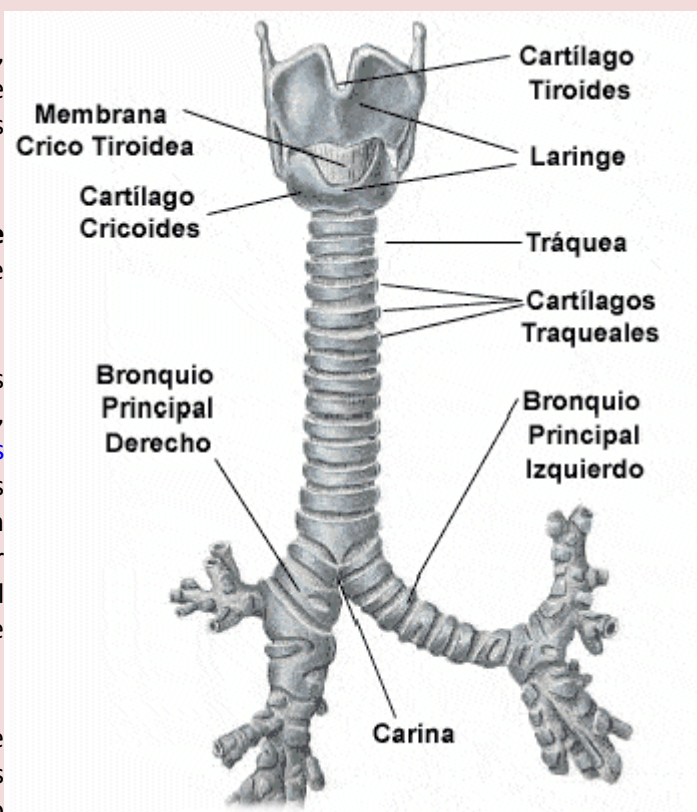
La **laringe** es el órgano donde se produce la **voz**, contiene las **cuerdas vocales** y una especie de tapón llamado **epiglotis** para que los alimentos no pasen por las vías respiratorias.

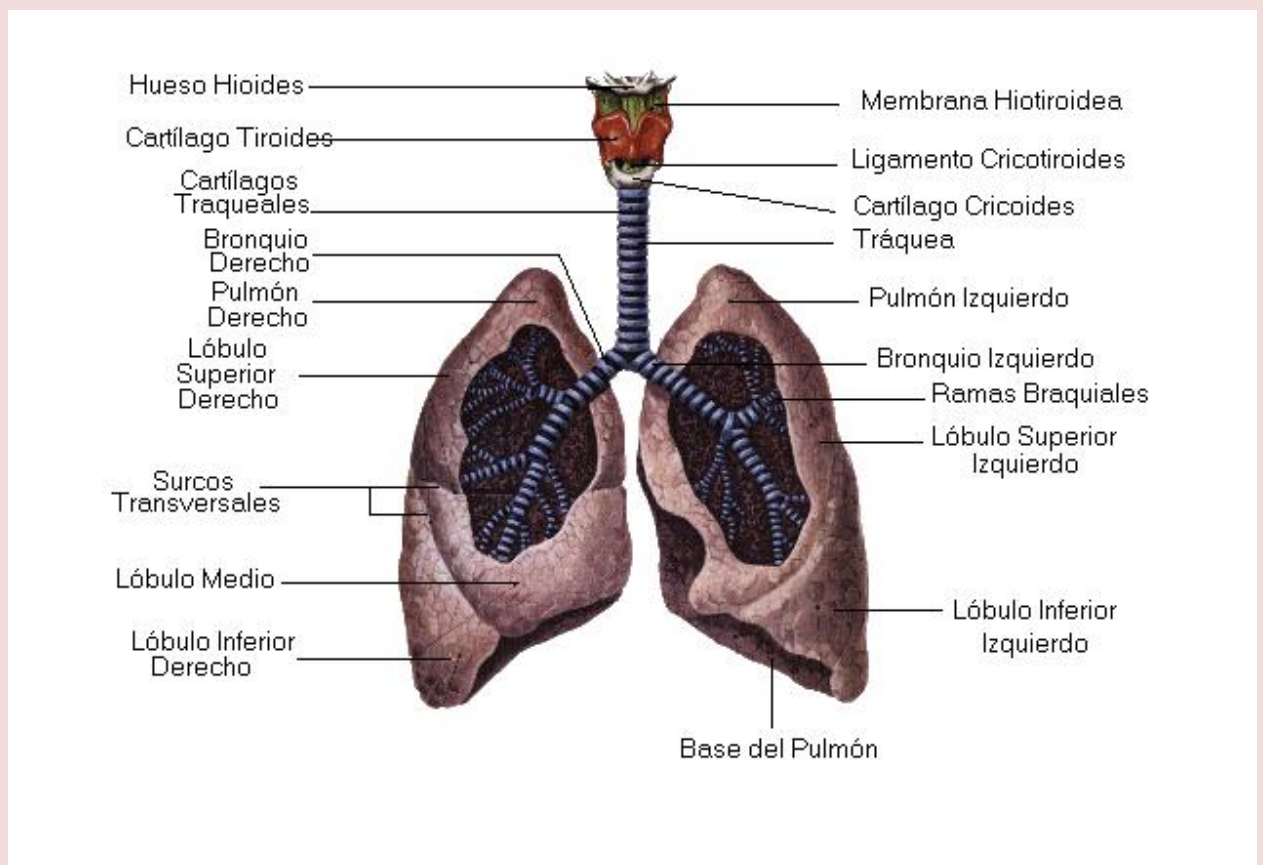
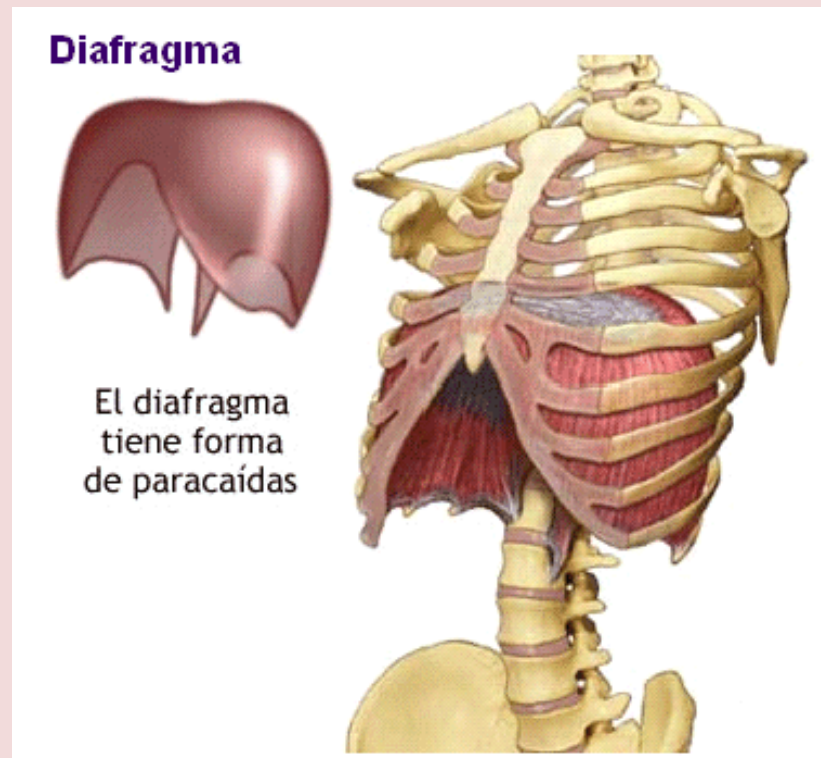
La **tráquea** es un tubo formado por unos **veinte anillos cartilagosos** que la mantienen siempre abierta, se divide en dos ramas: los bronquios.

Los **bronquios y los bronquiolos** son las diversas ramificaciones del interior del **pulmón**, terminan en unos sacos llamadas **alvéolos pulmonares** que tienen a su vez unas bolsas más pequeñas o vesículas pulmonares, están rodeadas de una multitud de capilares por donde pasa la **sangre** y al realizarse el intercambio gaseoso se carga de oxígeno y se libera de CO<sub>2</sub>.

Los **pulmones** son dos masas esponjosas de color rojizo, situadas en el **tórax** a ambos lados del **corazón**, el **derecho tiene tres partes** o lóbulos; el **izquierdo tiene dos partes**.

La **pleura** es una membrana de doble pared que rodea a los **pulmones**.





## OSTEOPATÍA INTEGRAL

Un nuevo avance, un nuevo paso, una nueva visión holística de la osteopatía.

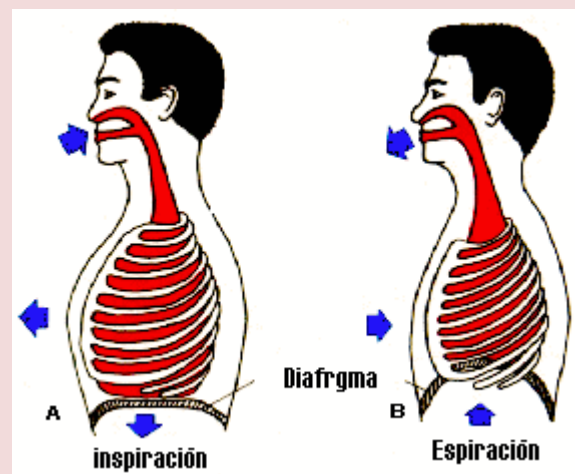


La respiración consiste en tomar oxígeno del aire y desprender el dióxido de carbono que se produce en las **células**.

### Tiene tres fases:

1. Intercambio en los **pulmones**.
2. El transporte de gases.
3. La respiración en las células y tejidos.

### El Intercambio en los pulmones



El aire entra en los pulmones y sale de ellos mediante los **movimientos respiratorios** que son dos:

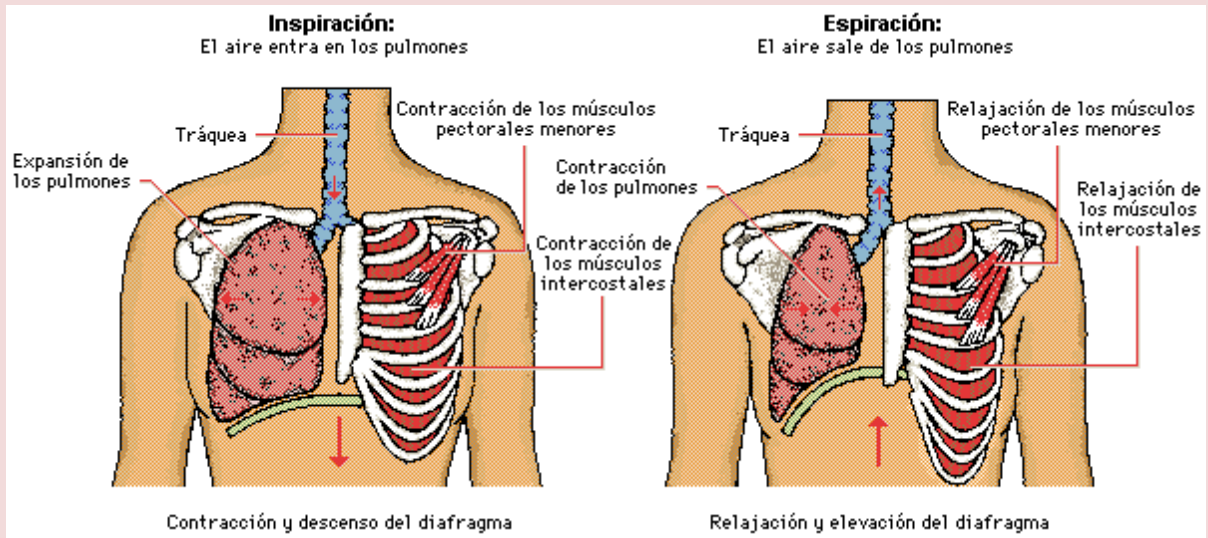
**En la Inspiración** el aire penetra en los pulmones porque estos se hinchan al aumentar el volumen de la **caja torácica**. Lo cual es debido a que el **diafragma** desciende y las costillas se levantan.

**En la Espiración** el aire es arrojado al exterior ya que los pulmones se comprimen al disminuir de tamaño la **caja torácica**, pues el **diafragma** y las costillas vuelven a su posición normal.

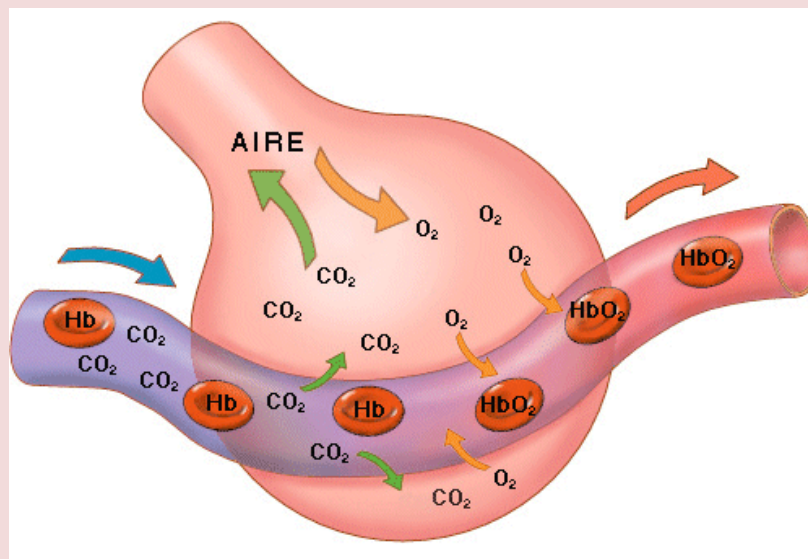
Respiramos unas **17 veces por minuto** y cada vez introducimos en la respiración normal  $\frac{1}{2}$  litro de aire. El número de inspiraciones depende del ejercicio, de la edad etc. la capacidad pulmonar de una persona es de **cinco litros**. A la cantidad de aire que se pueda renovar en una inspiración forzada se llama capacidad vital; suele ser de **3,5 litros**.

## OSTEOPATÍA INTEGRAL

Un nuevo avance, un nuevo paso, una nueva visión holística de la osteopatía.



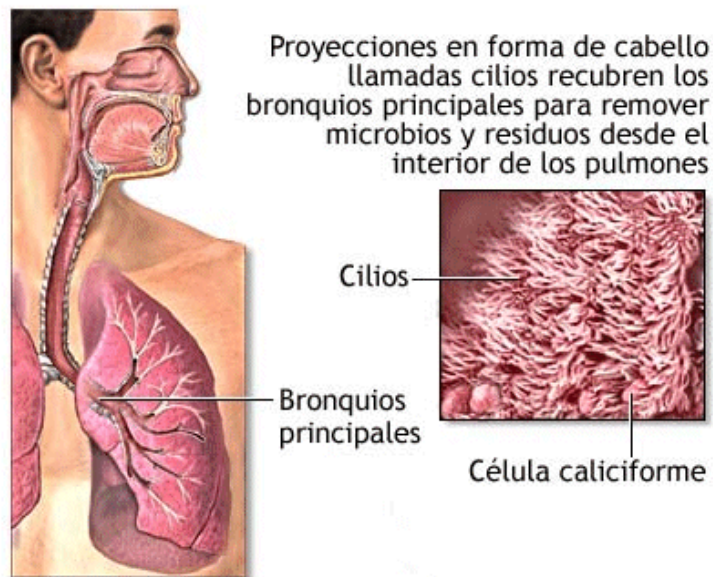
Cuando el aire llega a los **alvéolos**, parte del oxígeno que lleva atraviesa las finísimas paredes y pasa a los glóbulos rojos de la **sangre**. Y el dióxido de carbono que traía la **sangre** pasa al aire. Así la sangre se enriquece en oxígeno y se empobrece en dióxido de carbono. Esta operación se denomina **hematosis**. En este dibujo puedes verlo (Hb representa la **Hemoglobina**, una proteína que contiene hierro y a la cual se unen las moléculas de oxígeno).



### Transporte de los gases

El oxígeno tomado en los **alvéolos pulmonares** es llevado por los **glóbulos rojos** de la **sangre** hasta el **corazón** y después distribuido por las **arterias** a todas las **células** del cuerpo.

### Cilios respiratorios



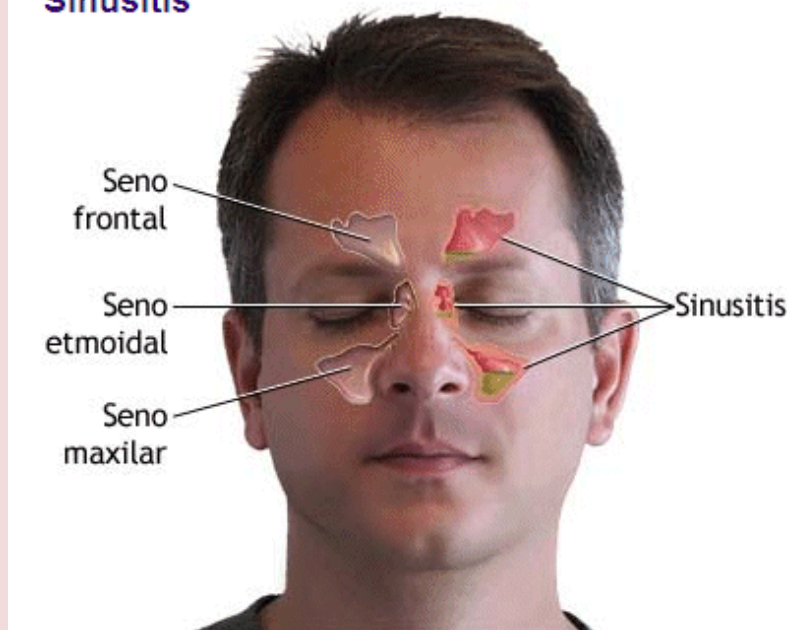
Los bronquios en los pulmones están recubiertos con proyecciones similares a cabellos, llamados cilios, que extraen microbios y residuos de las vías respiratorias. Esparcidas por todos los cilios están las células caliciformes, las cuales secretan moco que ayuda a proteger el revestimiento de los bronquios y a atrapar microorganismos.

El dióxido de carbono es recogido en parte por los glóbulos rojos y parte por el plasma y transportado por las venas cavas hasta el **corazón** y de allí es llevado a los **pulmones** para ser arrojado al exterior.

### La Respiración de las células

Toman el oxígeno que les lleva la sangre y/o utilizan para quemar los **alimentos** que han absorbido, allí **producen la energía** que el cuerpo necesita y en especial el calor que mantiene la temperatura del cuerpo humano a unos **37 grados**.

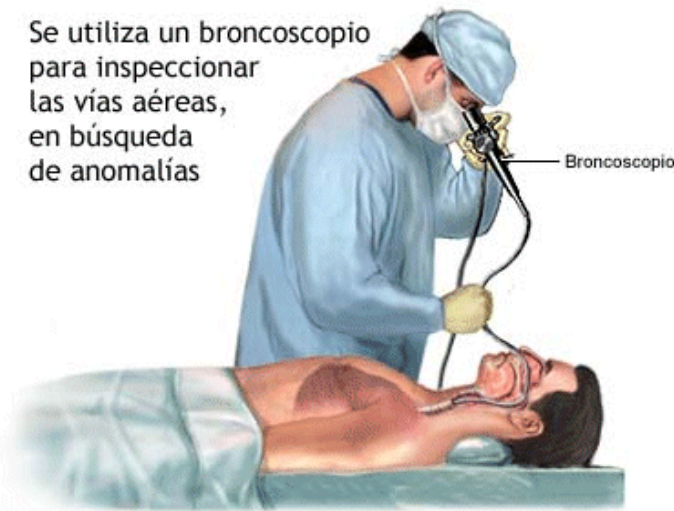### Sinusitis



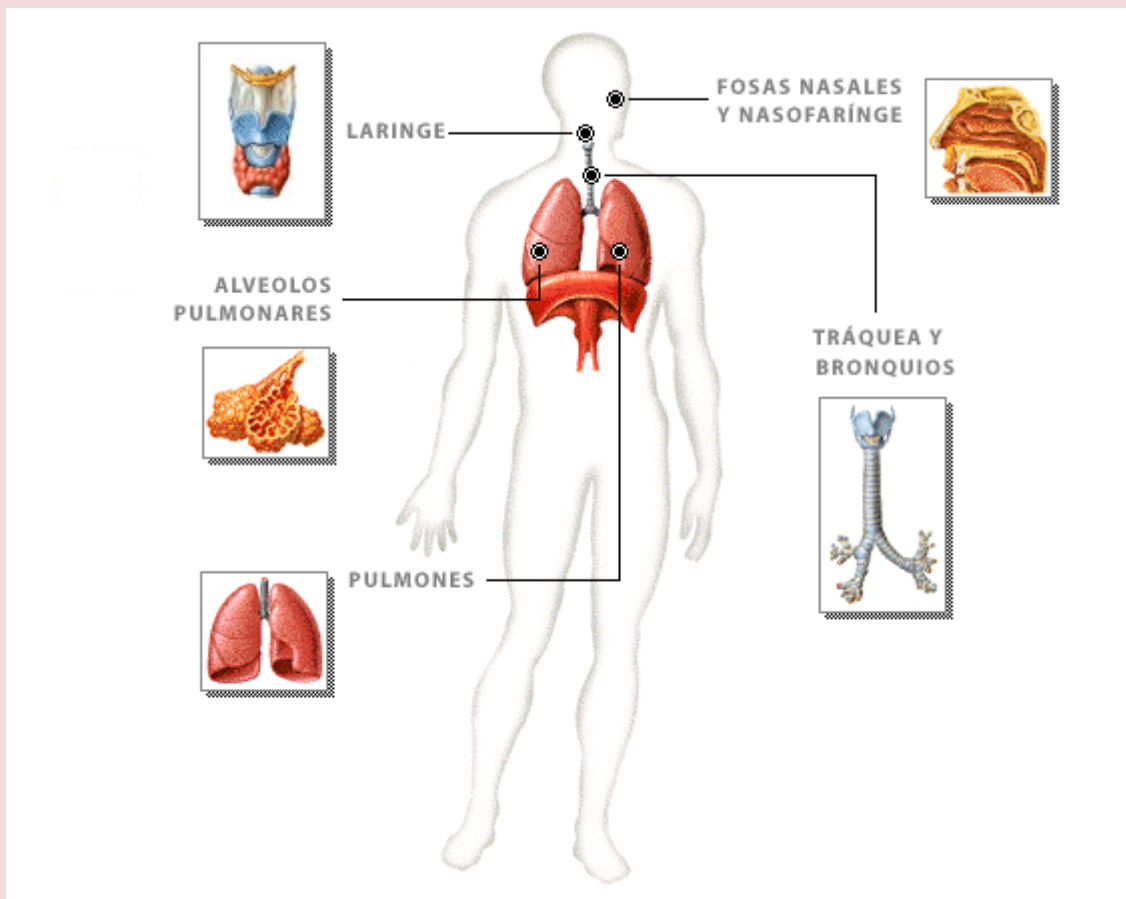
La sinusitis es la inflamación de las cavidades sinusales que son espacios húmedos y huecos en los huesos del cráneo. Hay cuatro pares de senos: Senos frontales, Senos maxilares, Senos etmoidales, Senos esfenoidales (no se muestran en la ilustración). Si la abertura de la cavidad sinusal se tapona, el flujo de moco se bloquea y la presión crece lo que causa dolor e inflamación.

### Broncoscopia

Se utiliza un broncoscopio para inspeccionar las vías aéreas, en búsqueda de anomalías

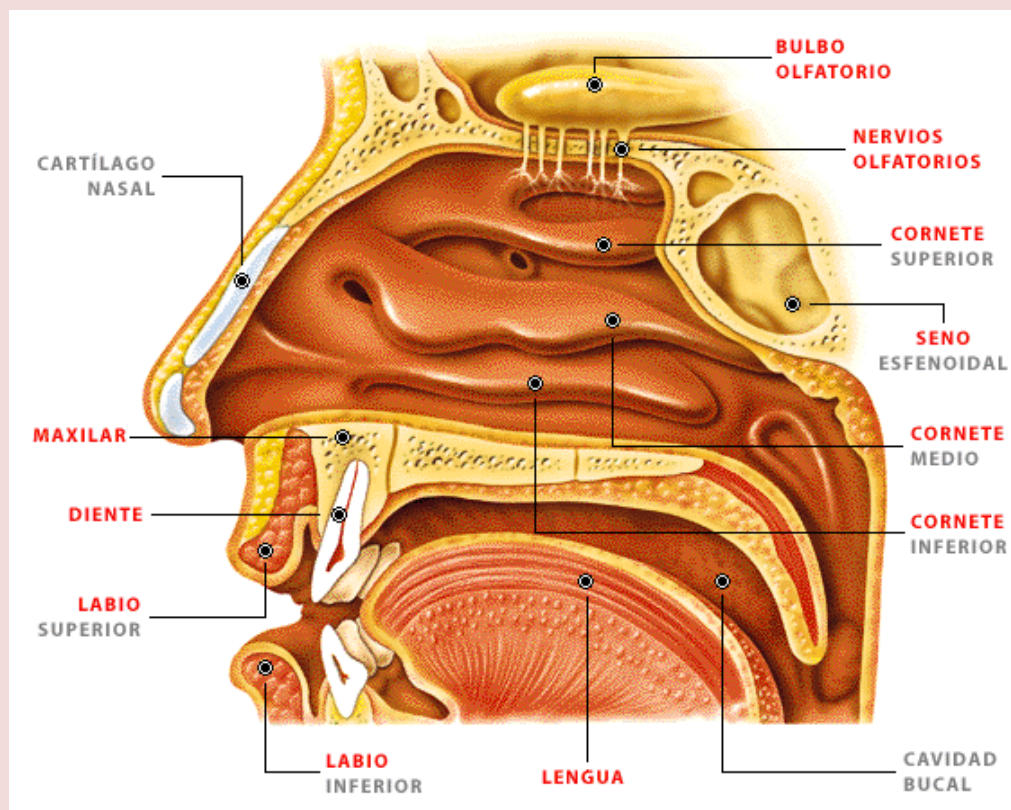
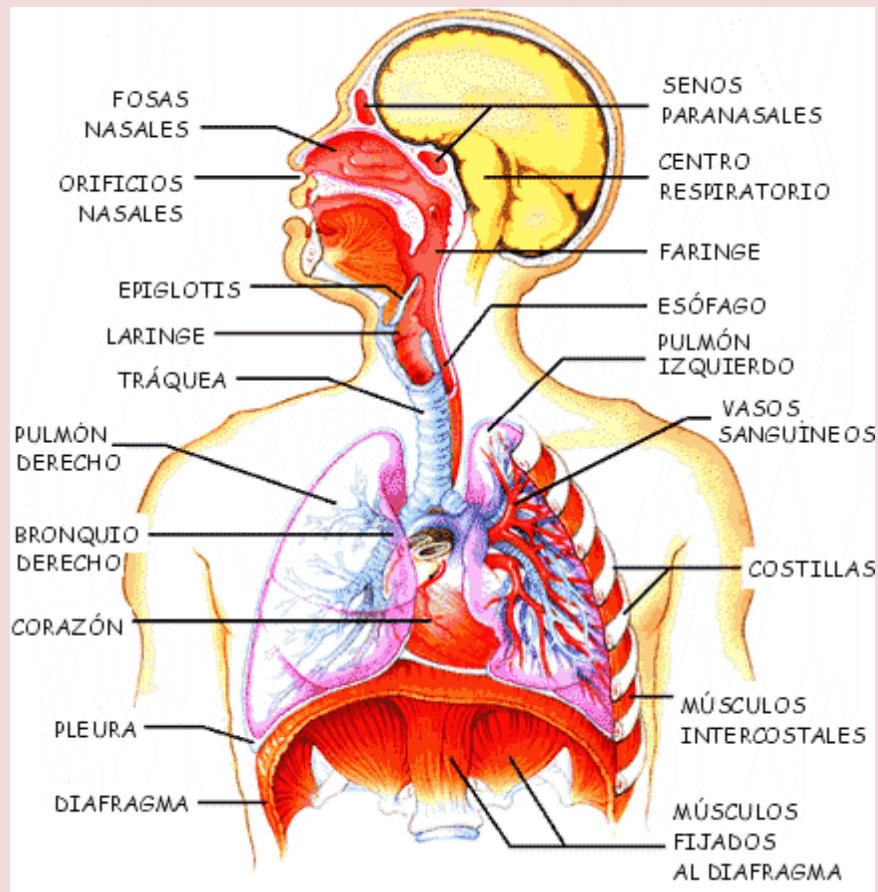


La broncoscopia es una técnica quirúrgica para visualizar el interior de las vías respiratorias. Por medio de sofisticados instrumentos flexibles de fibra óptica, los cirujanos pueden explorar la tráquea, los bronquios del tallo central y algunos de los bronquios pequeños. En los niños, este procedimiento puede utilizarse para extraer objetos extraños que hayan sido inhalados. En los adultos, el procedimiento, por lo general, se usa para tomar muestras (biopsia) de lesiones sospechosas y para hacer cultivos de áreas específicas del pulmón.



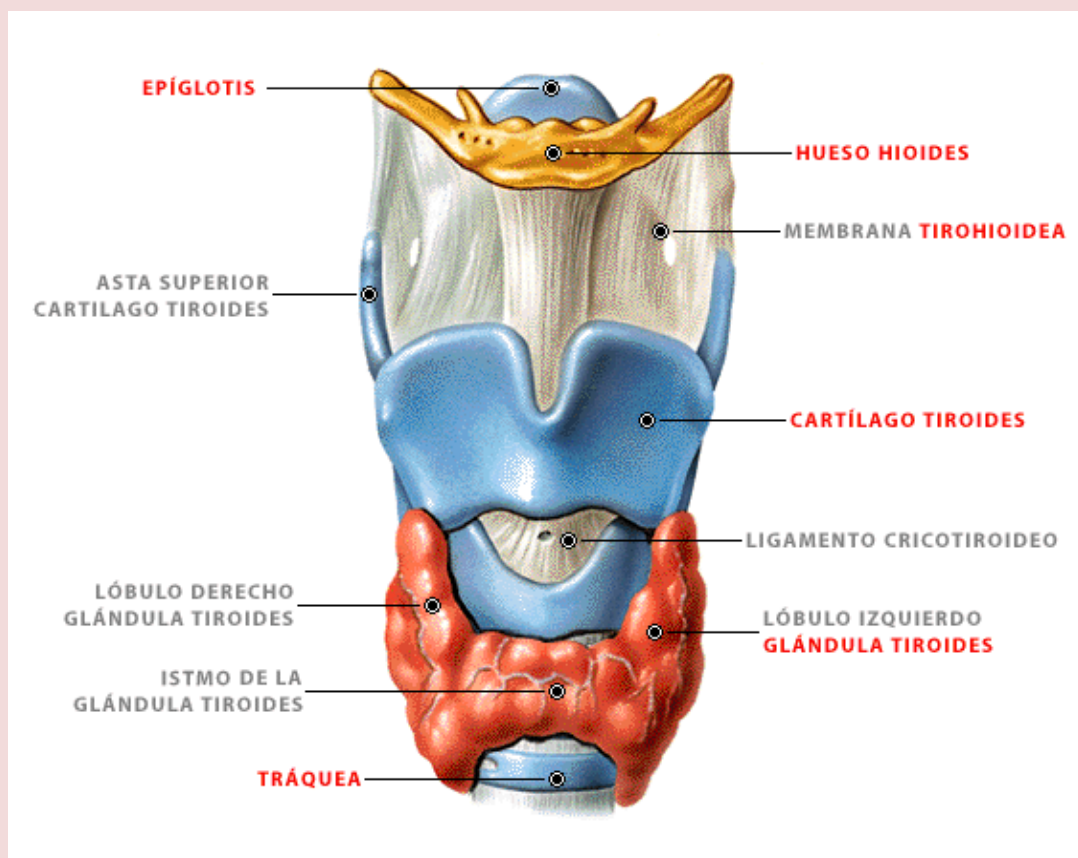
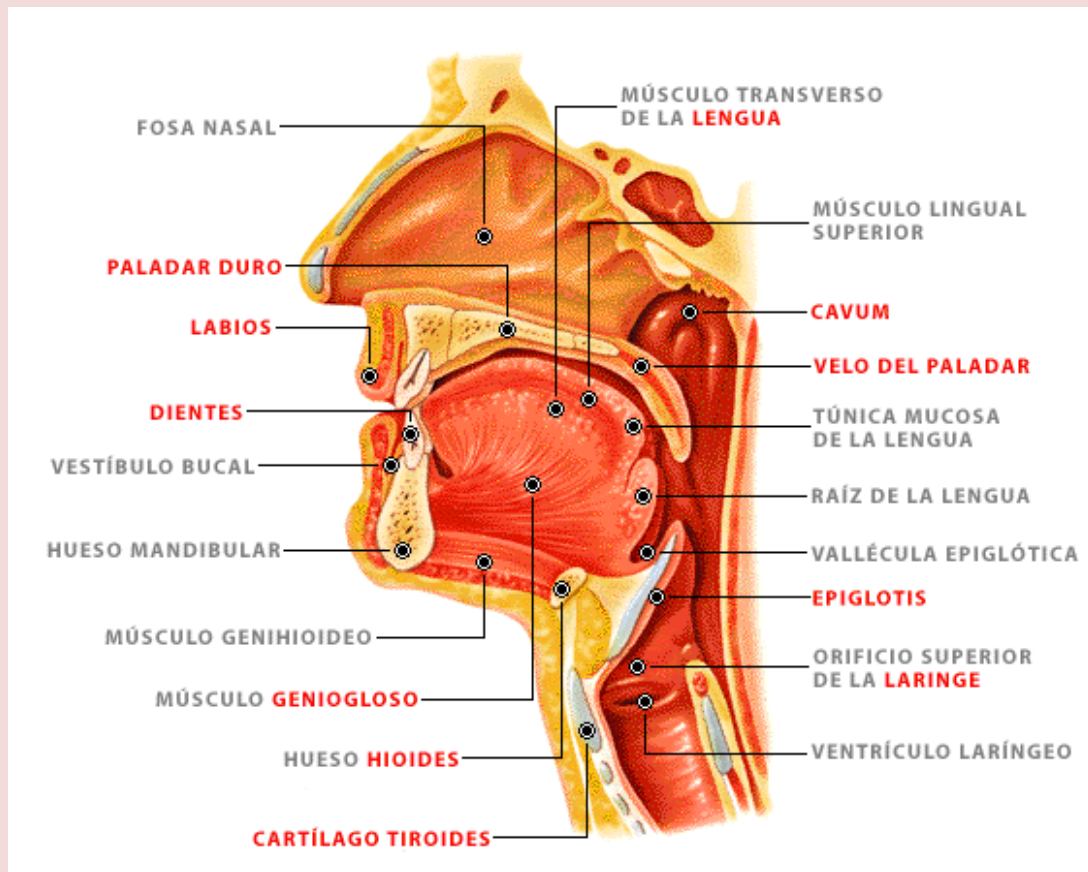
## OSTEOPATÍA INTEGRAL

Un nuevo avance, un nuevo paso, una nueva visión holística de la osteopatía.



## OSTEOPATÍA INTEGRAL

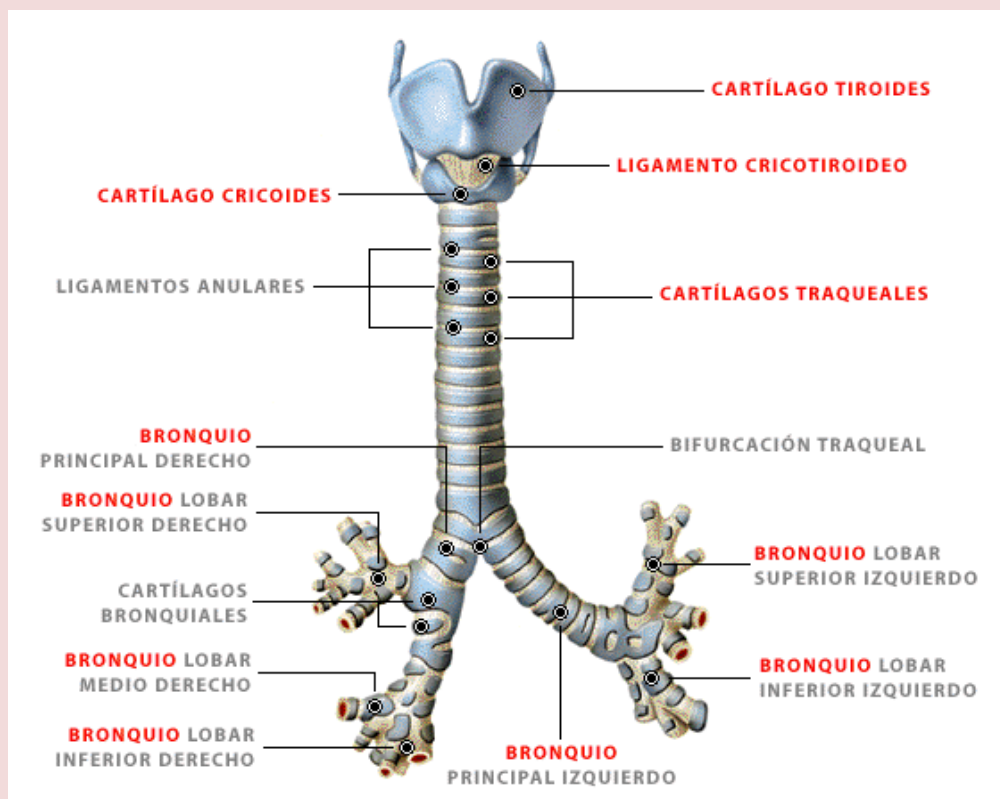
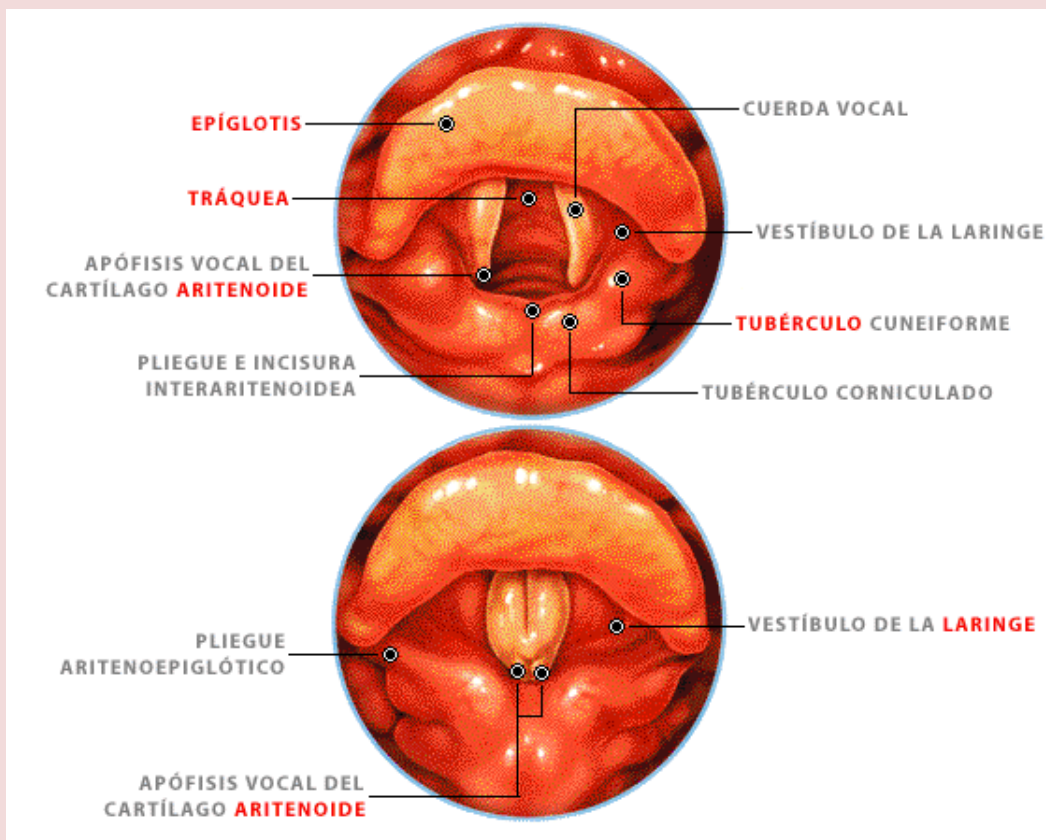
Un nuevo avance, un nuevo paso, una nueva visión holística de la osteopatía.





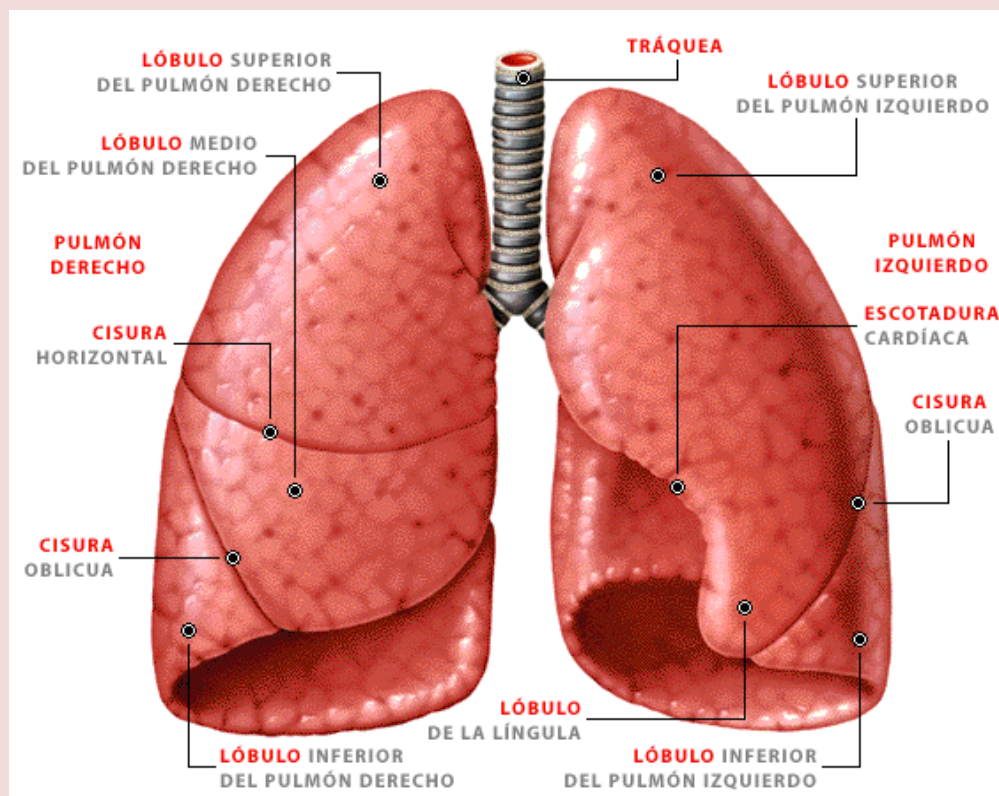
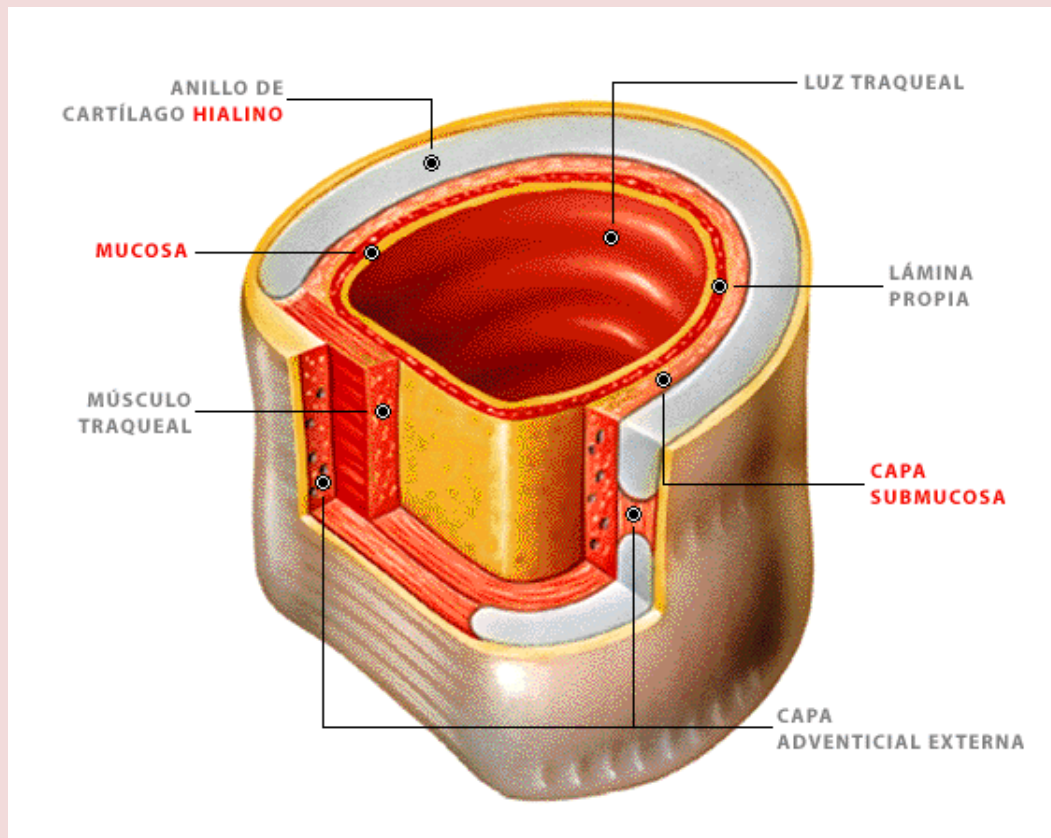
## OSTEOPATÍA INTEGRAL

Un nuevo avance, un nuevo paso, una nueva visión holística de la osteopatía.



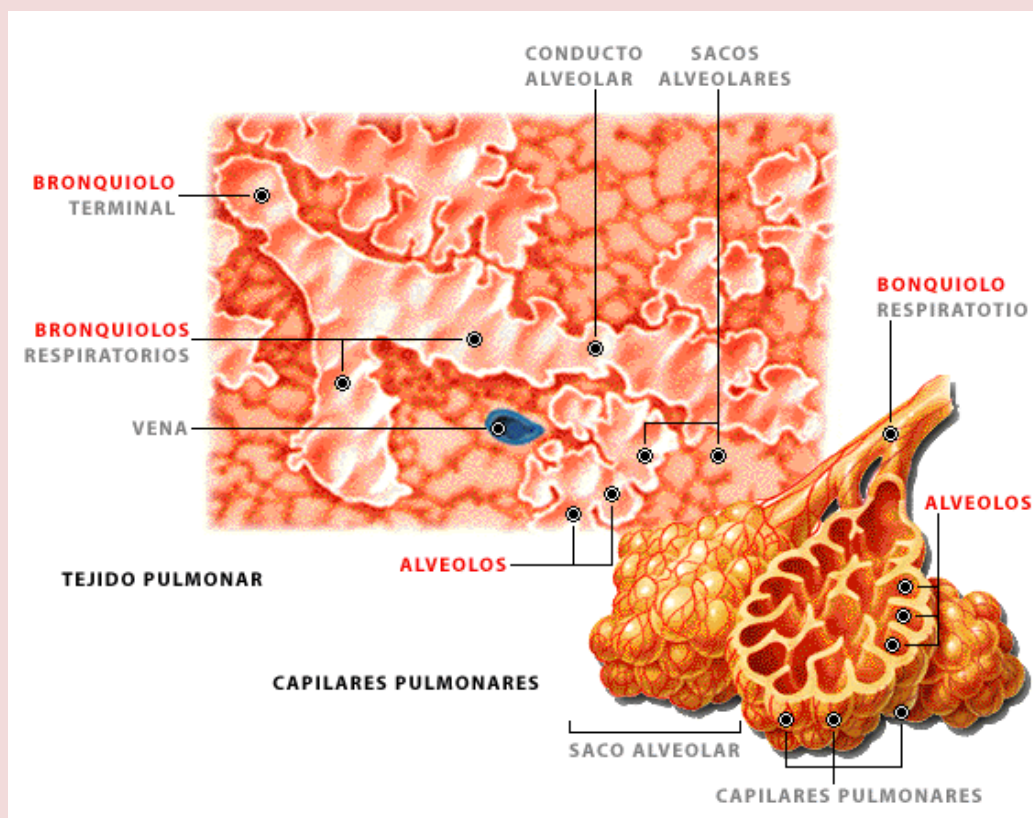
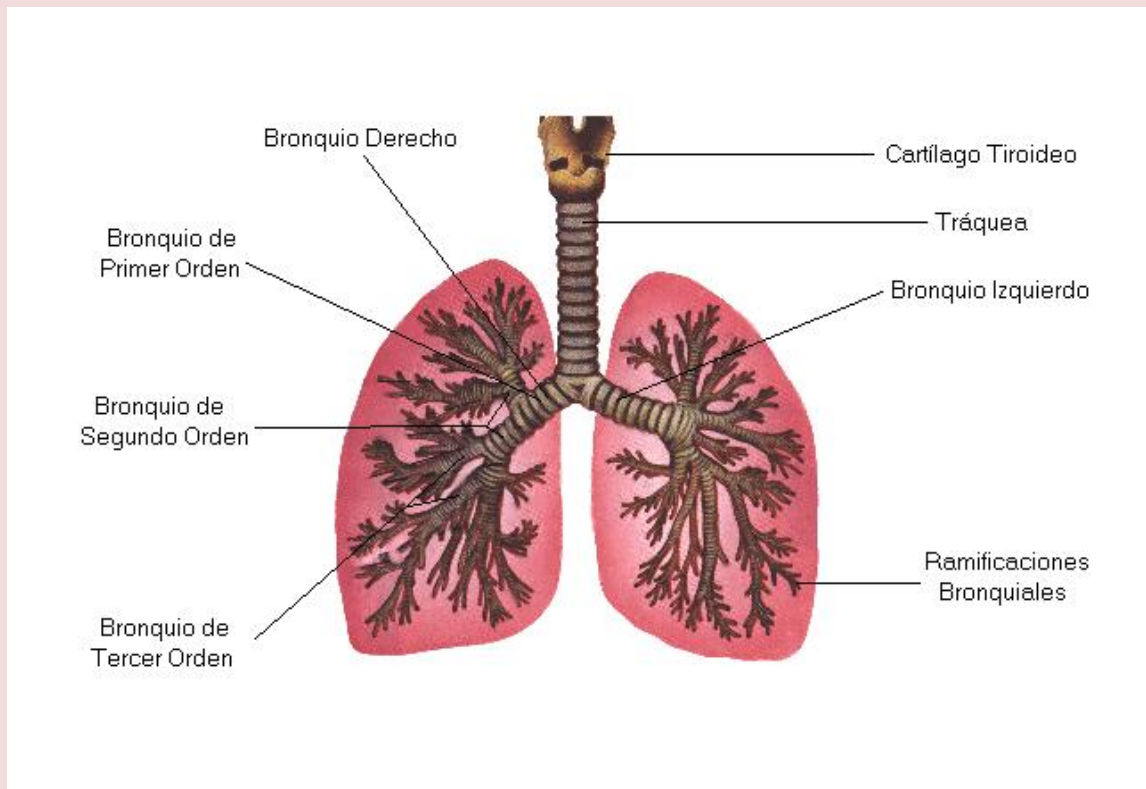
## OSTEOPATÍA INTEGRAL

Un nuevo avance, un nuevo paso, una nueva visión holística de la osteopatía.



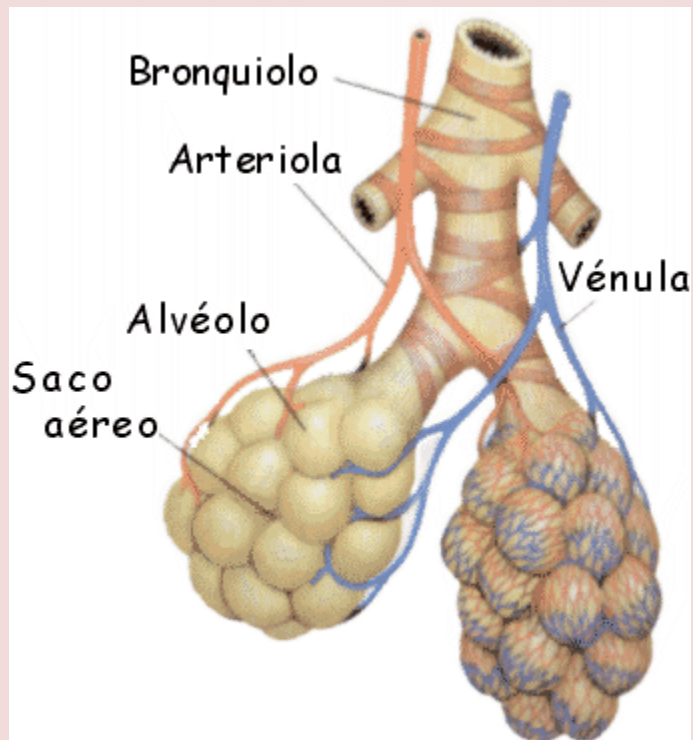
## OSTEOPATÍA INTEGRAL

Un nuevo avance, un nuevo paso, una nueva visión holística de la osteopatía.

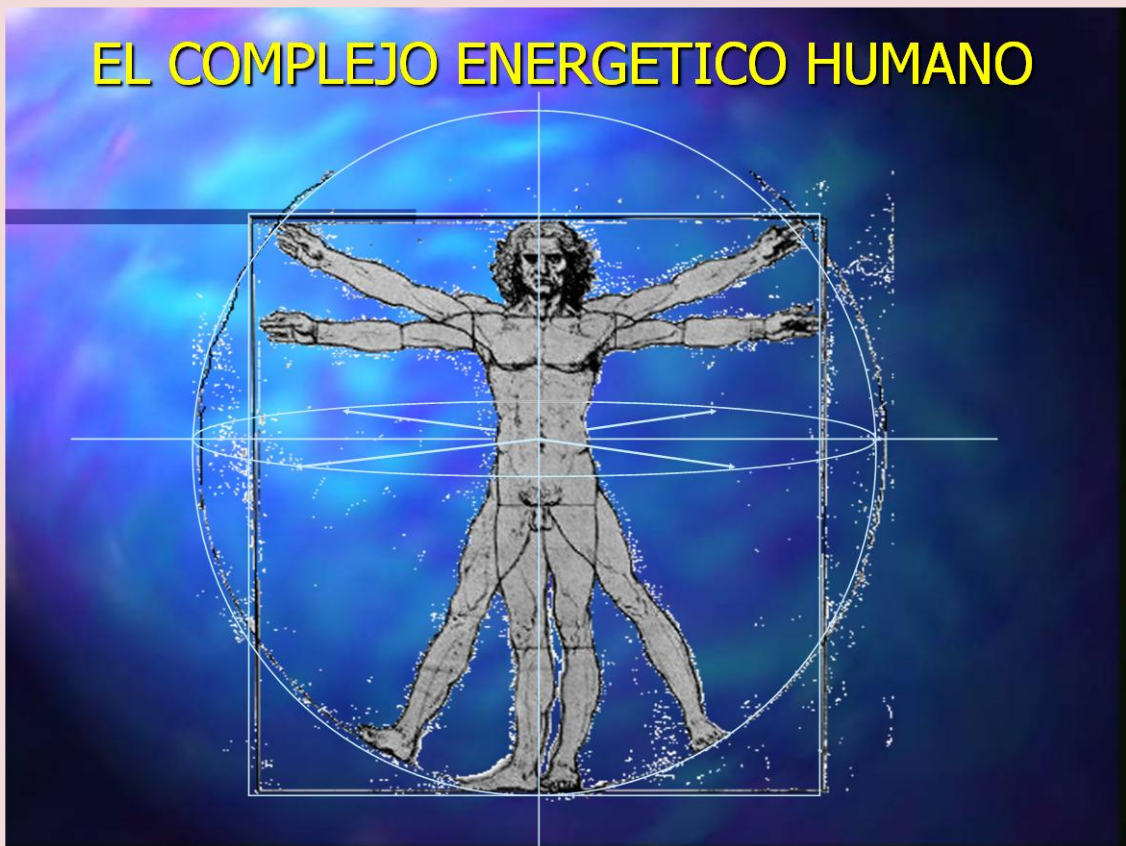


## OSTEOPATÍA INTEGRAL

Un nuevo avance, un nuevo paso, una nueva visión holística de la osteopatía.



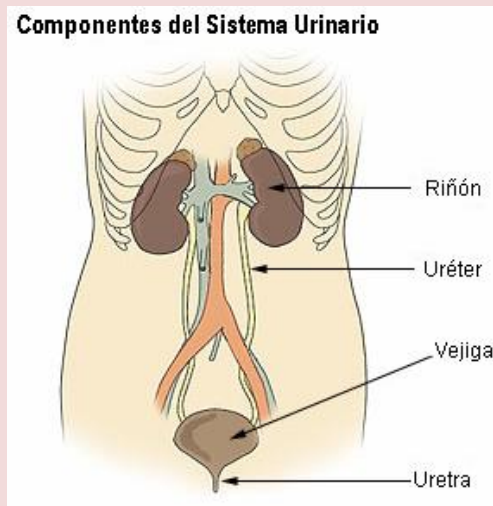
## EL COMPLEJO ENERGÉTICO HUMANO



## Excretor

La excreción es la **eliminación de los residuos tóxicos** que producen las células de nuestro cuerpo. En este sentido, también los **pulmones** son, al igual que los dos riñones, importantes órganos excretorios, ya que eliminan un residuo tóxico, el CO<sub>2</sub> (dióxido de carbono).

La sangre transporta otros residuos tóxicos distintos al CO<sub>2</sub> hasta los riñones y éstos los concentran hasta formar un líquido al que llamamos **orina**.



### El Aparato Urinario

El **aparato excretor** es un conjunto de **órganos** encargados de la eliminación de los residuos **nitrogenados** del metabolismo, conocidos por la medicina como **usuados** que lo conforman la **urea** y la **creatinina**. Su arquitectura se compone de estructuras que filtran los fluidos corporales (**líquido celomático**, **hemolinfa**, **sangre**). En los **invertebrados** la unidad básica de filtración es el **nefridio**, mientras que en los **vertebrados** es la **nefrona** o **nefrón**. El aparato urinario humano se compone, fundamentalmente, de dos partes que son:

Los órganos secretorios: los **riñones**, que producen la **orina** y desempeñan otras funciones.

La vía excretora, que recoge la orina y la expulsa al exterior. Está formado por un conjunto de conductos que son:

Los **uréteres**, que conducen la orina desde los riñones a la vejiga urinaria.

La **vejiga urinaria**, receptáculo donde se acumula la orina.

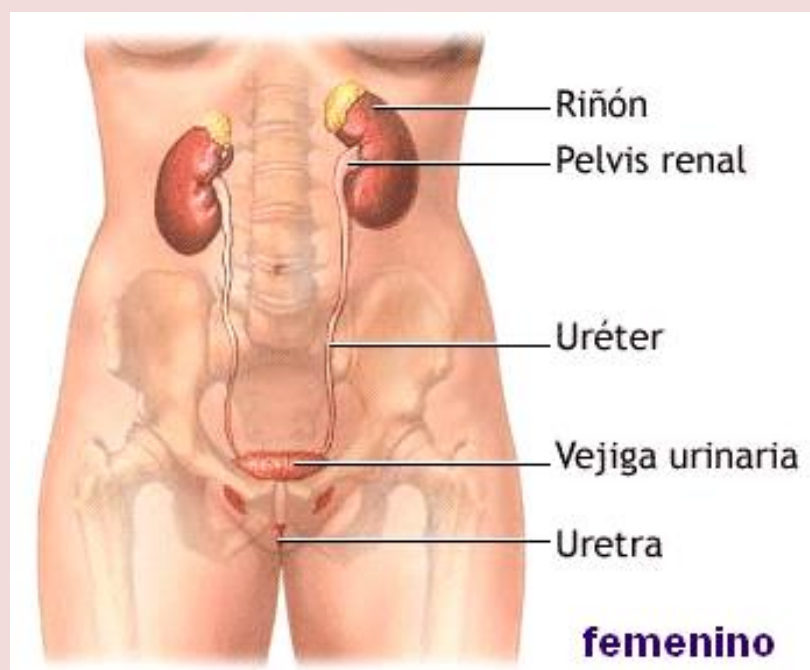
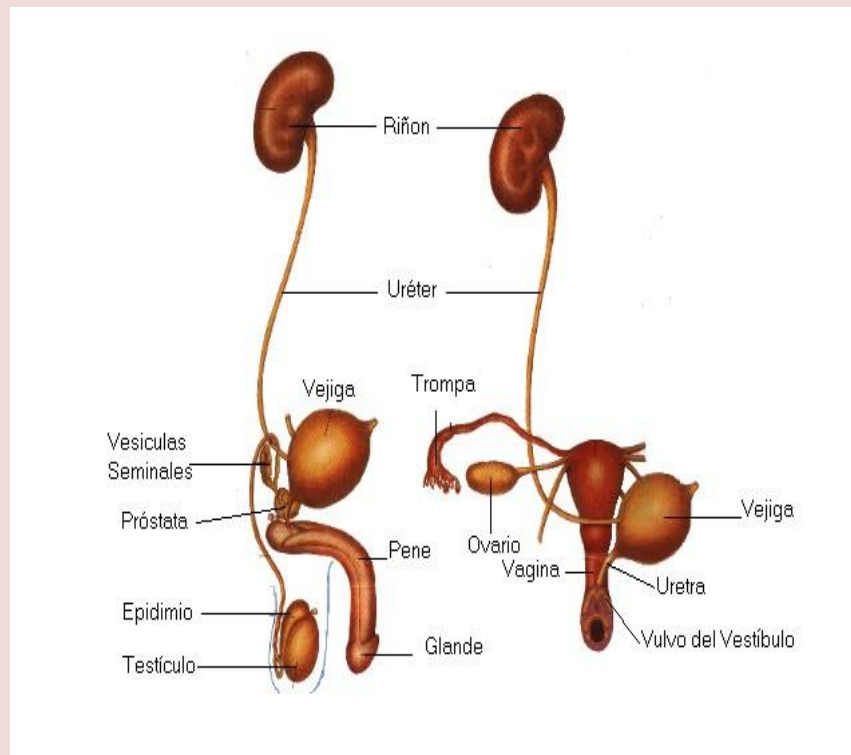
La **uretra**, conducto por el que sale la orina hacia el exterior, siendo de corta longitud en la mujer y más larga en el hombre denominada uretra penénea.

## OSTEOPATÍA INTEGRAL

Un nuevo avance, un nuevo paso, una nueva visión holística de la osteopatía.

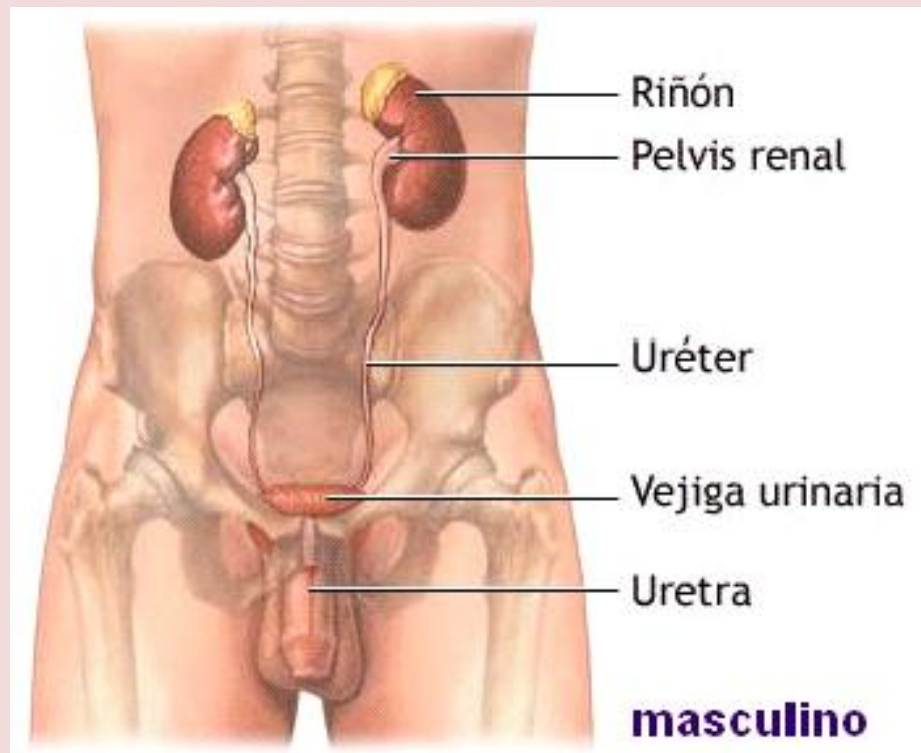
Después de almacenarse en la **vejiga** la orina pasa por un conducto denominado **uretra** hasta el exterior del organismo. La salida de la orina se produce por la relajación involuntaria de un **músculo**: el **esfínter vesical** que se localiza entre la vejiga y la uretra, y también por la apertura voluntaria de un **esfínter en la uretra**.

No hay más que una diferencia entre el Aparato Urinario femenino y masculino: la uretra masculina es algo más larga y es, al mismo tiempo, una vía urinaria y una vía genital. En cambio, la uretra femenina es un conducto exclusivamente urinario, siendo independiente de los conductos genitales.



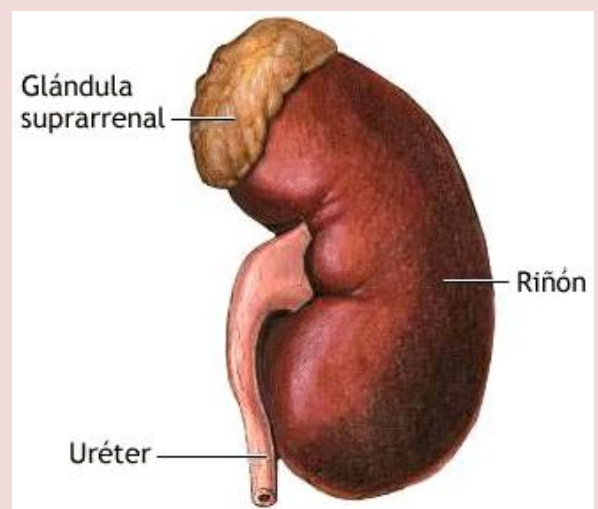
## OSTEOPATÍA INTEGRAL

Un nuevo avance, un nuevo paso, una nueva visión holística de la osteopatía.



La función de los riñones es la elaboración de orina. Sobre cada riñón se encuentra una **glándula suprarrenal**, que no interviene para nada en la formación de la orina: su función es fabricar algunas hormonas

En el ser humano, los riñones se sitúan a cada lado de la **columna vertebral**, en la zona lumbar, y están rodeados de tejido graso, la cápsula adiposa renal. Tienen forma de judía o fríjol, y presentan un borde externo convexo y un borde interno cóncavo. Este último ostenta un hueco denominado **hilio**, por donde entran y salen los **vasos sanguíneos**.



En el lado anterior se localiza la **vena renal** que recoge la sangre del riñón, y en la parte posterior la **arteria renal** que lleva la sangre hacia los **riñones**.

### Cistitis

Es la inflamación aguda o crónica de la **vejiga urinaria**, con infección o sin ella. Puede tener distintas causas. Los síntomas más frecuentes son: aumento de la frecuencia de las micciones, presencia de turbidez de la orina. La causa más frecuente de cistitis es la infección por **bacterias gram negativas**

para que un germen produzca cistitis primero debe de colonizar la orina de la vejiga (bacteriuria) y posteriormente producir una respuesta inflamatoria en la mucosa vesical. A esta forma de cistitis se le denomina cistitis bacteriana aguda. Afecta a personas de todas las edades, aunque sobre todo a mujeres en edad fértil o a ancianos de ambos sexos. Otras formas de cistitis son la cistitis tuberculosa (producida en el contexto de una infección tuberculosa del aparato urinario), la cistitis química (causada por efectos tóxicos directos de algunas sustancias sobre la mucosa vesical, por ejemplo la **ciclofosfamida**), la cistitis glandular (una **metaplasia** epitelial con potencialidad premaligna) o la cistitis intersticial (una enfermedad funcional crónica que cursa con dolor pélvico, urgencia y frecuencia miccional).

### Diálisis

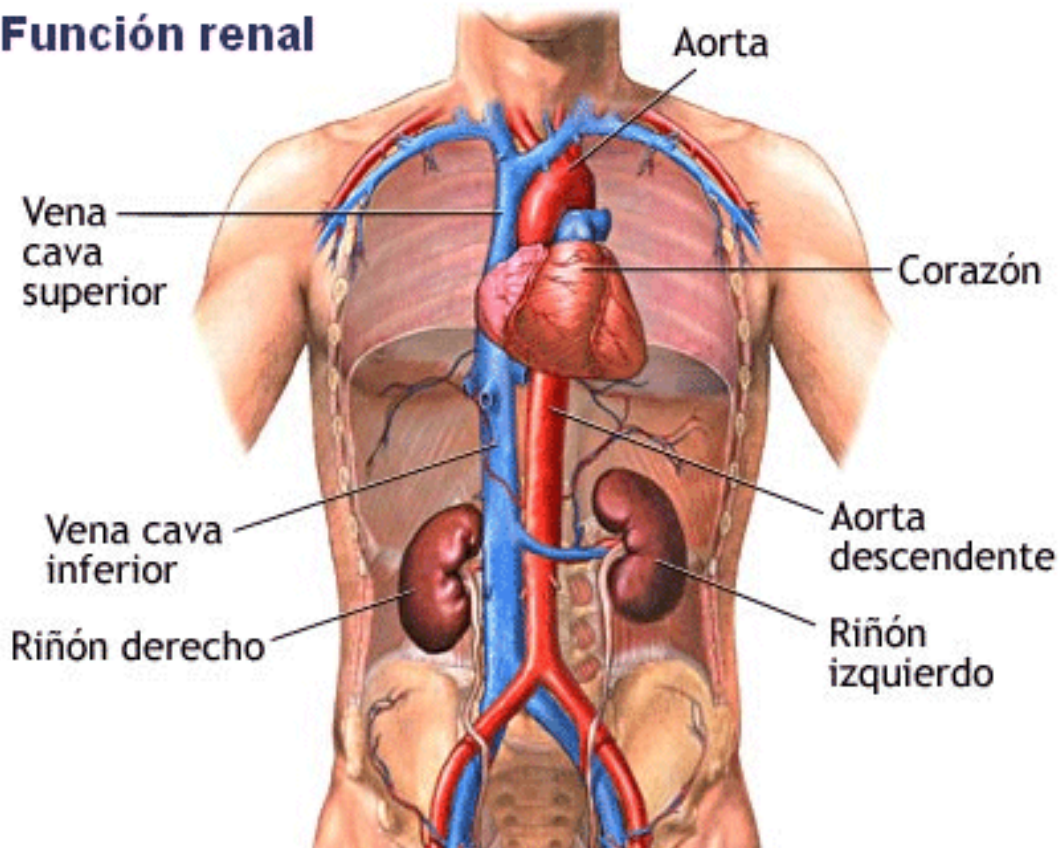
#### Otros nombres: Diálisis peritoneal, Hemodiálisis

Cuando los riñones están sanos, limpian la sangre. También producen hormonas que mantienen sus huesos fuertes y su sangre sana. Cuando los riñones fallan, es necesario un tratamiento para sustituir el trabajo que ellos hacían. A menos que se realice un **trasplante de riñón**, necesitará de un tratamiento llamado diálisis.

Existen dos tipos principales de diálisis: **hemodiálisis y diálisis peritoneal**. Ambos tipos filtran la sangre para eliminar los desechos peligrosos del cuerpo y el exceso de sal y agua. La hemodiálisis se logra con un aparato. La diálisis peritoneal usa la membrana que recubre el abdomen, llamada membrana peritoneal, para filtrar la sangre. Cada tipo tiene tanto riesgos, como beneficios. También requiere que siga una dieta especial. El médico puede ayudarlo a decidir el mejor tipo de diálisis para su caso.




## Función renal



La sangre de la aorta llega a los riñones para que pueda ser filtrada y limpiada. Entre otras funciones, los riñones eliminan toxinas, desechos metabólicos y exceso de iones de la sangre que sale del cuerpo en la forma de orina.

El **uréter** es un tubo que conduce la orina hacia la vejiga. El **hilio** nace de una cavidad más profunda, el seno renal, donde el uréter se ensancha formando un espacio hueco denominado **pelvis renal**. En su interior se distinguen **dos zonas**: la **corteza renal**, de color amarillento y situada en la periferia, y la **médula renal**, la más interna; es rojiza y presenta estructuras en forma de cono invertido cuyo vértice termina en las papilas renales. A través de estas estructuras la orina es transportada antes de ser almacenada en la pelvis renal.



5% de soluto constituido por iones de urea, sodio, potasio, fosfato y sulfato, creatinina y ácido úrico

95% de agua

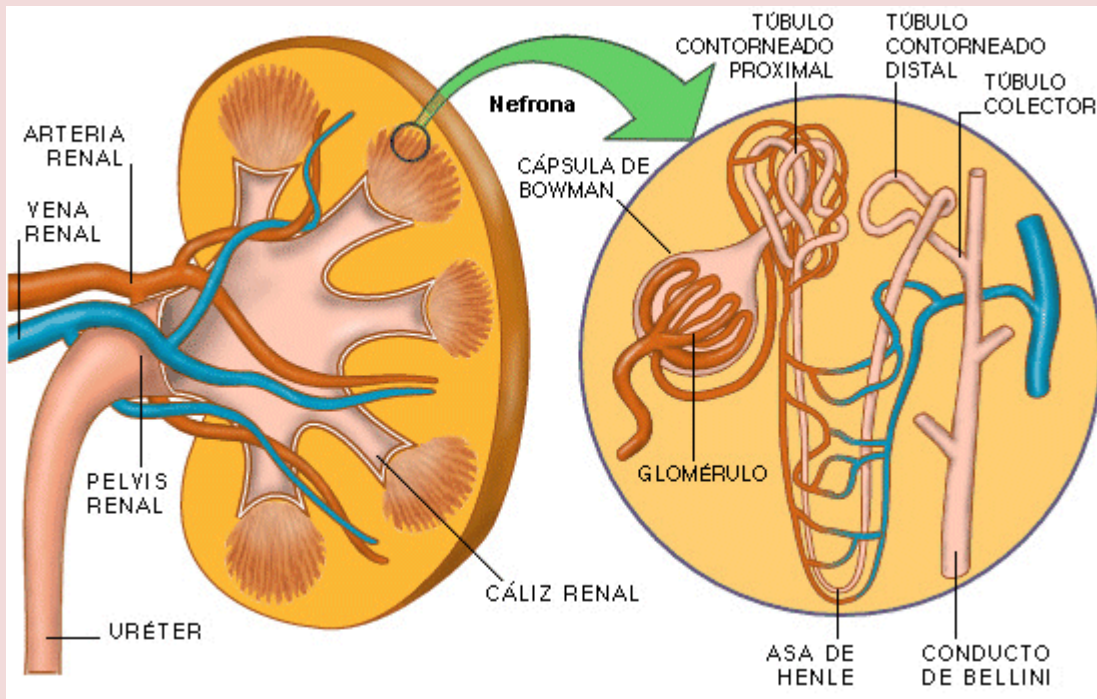
**Muestra de orina**

La unidad estructural y funcional del riñón es la **nefrona**, compuesta por un **corpúsculo renal**, que contiene glomérulos, agregaciones u ovillos de capilares, rodeados por una capa delgada de revestimiento endotelial, denominada **cápsula de Bowman** y situada en el extremo ciego de los

## OSTEOPATÍA INTEGRAL

Un nuevo avance, un nuevo paso, una nueva visión holística de la osteopatía.

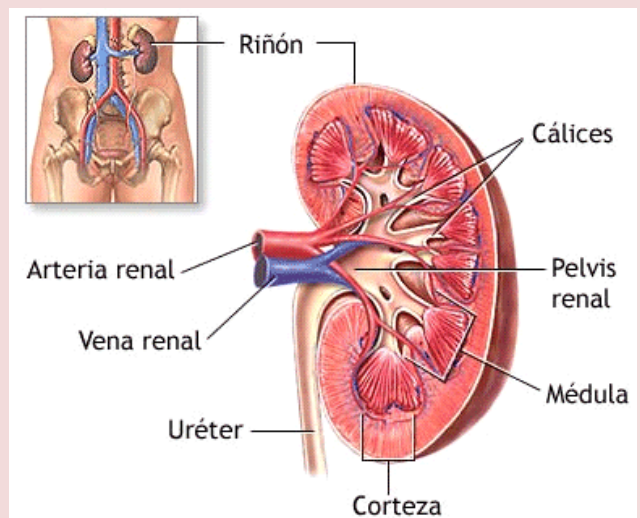
túbulos renales. Los túbulos renales o **sistema tubular** transportan y transforman la orina en lo largo de su recorrido hasta los **túbulos colectores**, que desembocan en las papilas renales.



### Fisiología renal

La **orina** se forma en los glomérulos y túbulos renales, y es conducida a la pelvis renal por los túbulos colectores. Los **glomérulos** funcionan como simples filtros a través de los que pasan el agua, las sales y los productos de desecho de la sangre, hacia los espacios de la cápsula de Bowman y desde allí hacia los túbulos renales. La mayor parte del agua y de las sales son reabsorbidas desde los túbulos, y el resto es excretado como orina. Los túbulos renales también eliminan otras sales y productos de desecho que pasan desde la sangre a la **orina**. La cantidad normal de **orina** eliminada en **24 horas** es de **1,4 litros** aproximadamente, aunque puede variar en función de la ingestión de líquidos y de las pérdidas por vómitos o a través de la **piel** por la **sudoración**.

Los riñones también son importantes para mantener el balance de líquidos y los niveles de sal así como el **equilibrio ácido-base**. Cuando algún trastorno altera estos equilibrios el riñón responde eliminando más o menos agua, sal, e hidrogeniones (iones de hidrógeno). El riñón ayuda a mantener la tensión arterial normal; para ello, segrega la hormona **renina** y elabora una hormona que estimula la producción de glóbulos rojos, la **eritropoyetina**



### Enfermedades de los riñones

Otros nombres: Enfermedades renales

## OSTEOPATÍA INTEGRAL

Un nuevo avance, un nuevo paso, una nueva visión holística de la osteopatía.

Los riñones son dos órganos con forma de frijoles, aproximadamente del tamaño del puño de una mano. Están ubicados cerca de la línea media de la espalda, justo debajo de la caja que conforman las costillas. Dentro de cada riñón hay aproximadamente un millón de estructuras diminutas, llamadas **nefrones**, que filtran la sangre. Eliminan los productos de desecho y el exceso de agua, que se transforma en orina. La orina fluye a través de unos tubos llamados uréteres hacia la vejiga, donde se almacena la orina hasta que usted vaya al baño.

Las lesiones en los nefrones dan como resultado una enfermedad renal. Esta lesión puede hacer que los riñones no puedan eliminar desechos. Por lo general, la lesión ocurre lentamente, con el paso de los años. No hay síntomas obvios, de manera que no se sabe que está ocurriendo.

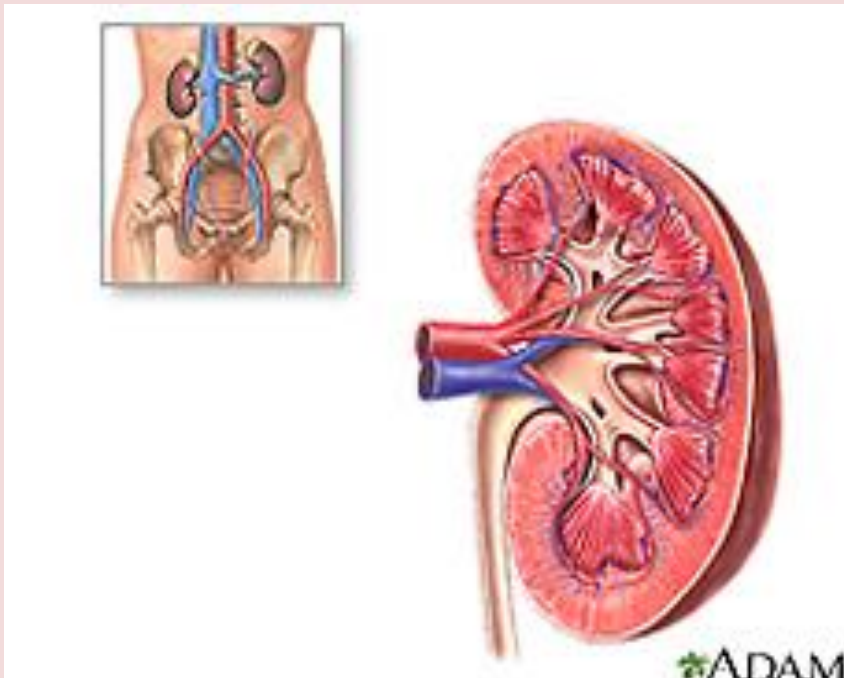Muchas cosas pueden causar la enfermedad renal. Usted está en riesgo si tiene:

- Diabetes
- Presión arterial alta
- Un familiar cercano con enfermedad renal

El médico puede hacerle pruebas que detecten si padece una enfermedad renal. Si los riñones **fallan** completamente, un **trasplante renal** o el tratamiento con **diálisis** puede reemplazar la función que normalmente desempeñan los riñones.

### Insuficiencia renal

Otros nombres: **Falla renal, Insuficiencia de los riñones**



## OSTEOPATÍA INTEGRAL

Un nuevo avance, un nuevo paso, una nueva visión holística de la osteopatía.

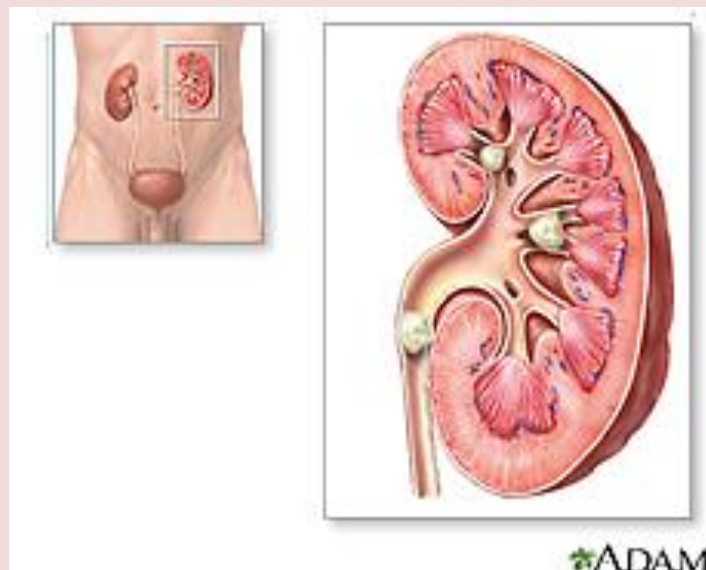
Los riñones sanos limpian la sangre eliminando el exceso de líquido, minerales y desechos. También producen hormonas que mantienen sus huesos fuertes y su sangre sana. Pero si los riñones están lesionados, no funcionan correctamente. Pueden acumularse desechos peligrosos en el organismo. Puede elevarse la presión arterial. Su cuerpo puede retener el exceso de líquidos y no producir suficientes glóbulos rojos. A esto se le llama insuficiencia renal.

Si los riñones fallan, necesitará tratamiento para reemplazar las funciones que hacen normalmente. Las opciones de tratamiento son **diálisis** o un **trasplante renal**. Cada tratamiento tiene sus beneficios y desventajas.

Independientemente del tratamiento que escoja, deberá hacerle algunos cambios a su estilo de vida, incluyendo el tipo de alimentación y planificar sus actividades. Pero, con la ayuda de los profesionales de la salud, la familia y los amigos, la mayoría de las personas con insuficiencia renal puede llevar una vida plena y activa.

### Piedras en los riñones

Otros nombres: **Cálculos renales**



Una piedra o un **cálculo renal** es una pieza sólida de material que se forma en el riñón debido a sustancias presentes en la orina. Puede ser tan pequeña como un **grano de arena** o tan grande como una **perla**. La mayoría de las piedras renales se eliminan del cuerpo sin ayuda médica. Pero algunas veces una piedra no es fácil de eliminar. Puede atorarse en las vías urinarias, bloquear el flujo de orina y causar un gran dolor.

Los siguientes signos pueden indicar la existencia de cálculos renales que necesitan atención médica:

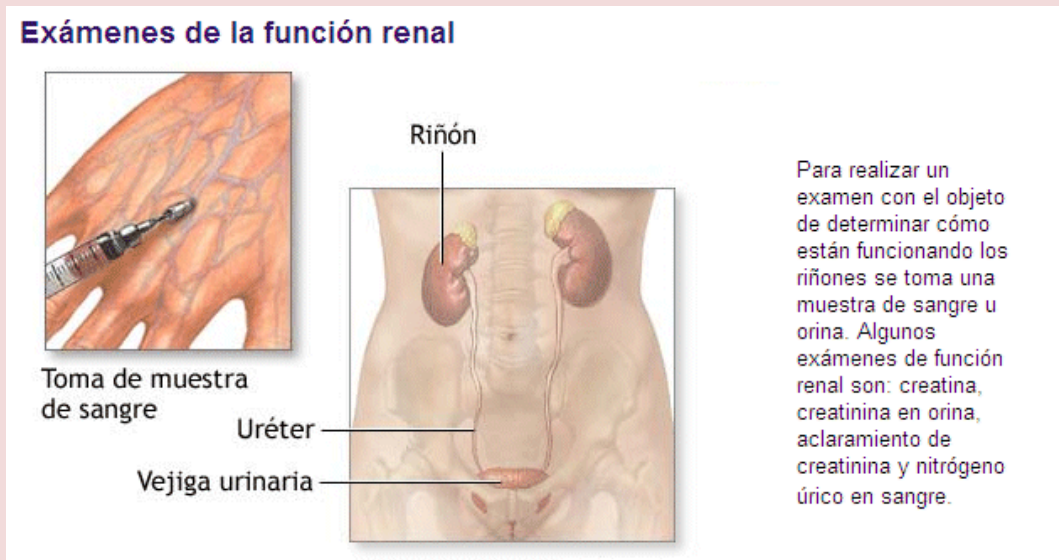
- Dolor extremo en la espalda o un costado que no desaparece
- Sangre en la orina

## OSTEOPATÍA INTEGRAL

Un nuevo avance, un nuevo paso, una nueva visión holística de la osteopatía.

- Fiebre y escalofríos
- Vómitos
- Orina con mal olor o con apariencia turbia
- Sensación de ardor al orinar

### Enfermedades del Aparato Urinario

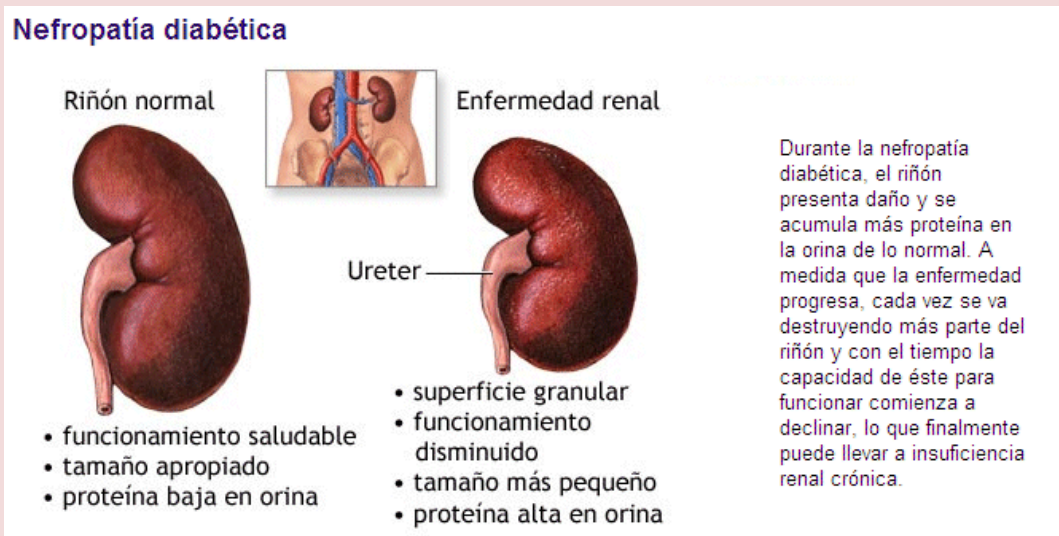


A los niños pequeños, antes de aprender a controlar el esfínter urinario, se les escapa la orina en cuanto se llena la vejiga. Muchos niños mayores y adultos padecen un trastorno denominado **enuresis**, en el que el afectado no puede controlar el esfínter urinario, y cuyo origen puede deberse en algunas ocasiones a un desequilibrio emocional. El **miedo o temor** pueden producir enuresis temporal. En los ancianos ciertos tipos de degeneración del sistema nervioso provocan incontinencia urinaria. La incapacidad para eliminar la orina almacenada puede deberse a un espasmo del esfínter urinario, al bloqueo del esfínter por un cálculo, a una hipertrofia de la próstata en varones o a una pérdida del tono muscular en la vejiga después de un shock o intervención quirúrgica. La retención de orina puede originarse también por una lesión nerviosa donde la **médula espinal** resulte afectada o una esclerosis múltiple.

La **nefritis**, o inflamación del riñón, es una de las enfermedades renales más frecuentes. Sus características principales son la presencia en la orina, en el examen microscópico, de **albúmina** (lo que se denomina albuminuria), **hematíes y leucocitos**, y cilindros hialinos o granulosos. Es mucho más frecuente en la infancia y adolescencia que en la edad adulta.

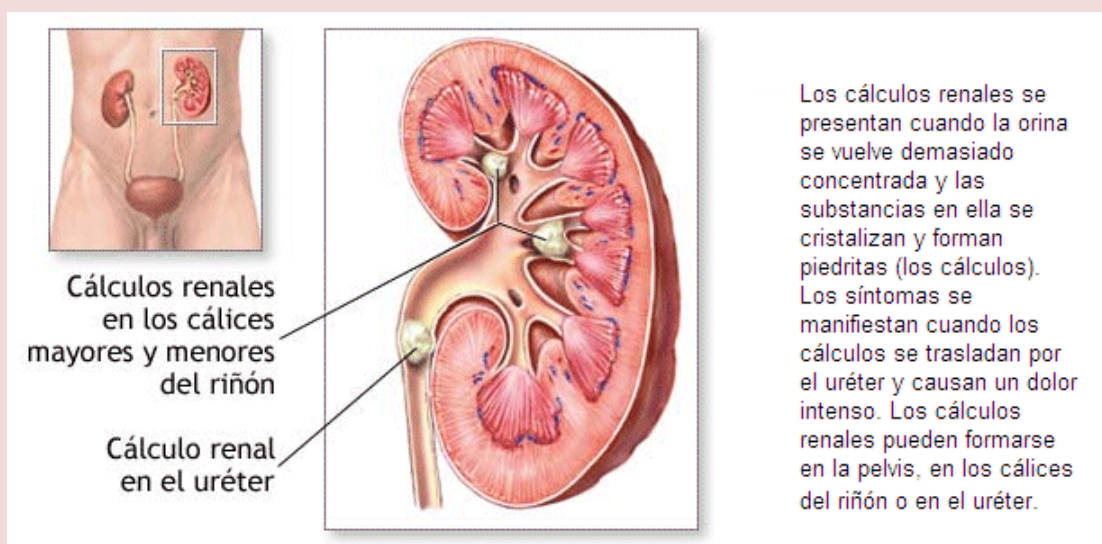
La forma más común de nefritis es la **glomerulonefritis**, que aparece con frecuencia entre las tres y las seis semanas después de una infección estreptocócica debido al mecanismo inmunológico (anticuerpos frente al estreptococo que dañan proteínas específicas del glomérulo) (véanse **conceptos básicos del sistema inmunológico**). El paciente sufre escalofríos, fiebre, cefalea, dolor lumbar, hinchazón o edema de la cara, en especial alrededor de los **ojos**, náuseas y vómitos. La orina puede ser escasa y de aspecto turbio. El pronóstico suele ser positivo y la mayoría de los pacientes se recuperan sin secuelas, aunque en algunos casos evolucionan hacia una nefritis crónica. En este tipo de nefritis la lesión renal progresa durante años en los que el paciente está asintomático. Sin embargo, al final hay **uremia** (urea en **sangre**) e insuficiencia renal. Existe además otro grupo de **glomerulonefritis** de causa

desconocida, quizá autoinmune, que tienen peor pronóstico y evolucionan con más rapidez hacia la insuficiencia renal.



Otro trastorno frecuente es el denominado síndrome nefrótico, en el que se pierden grandes cantidades de albúmina por la orina debido al aumento de la permeabilidad renal, con edema generalizado, aumento del **colesterol en la sangre** y un flujo de orina casi normal.

La **hidronefrosis** es el resultado de la obstrucción del flujo de orina en la vía excretora, que casi siempre es consecuencia de anomalías congénitas de los uréteres o de una hipertrofia prostática. La **nefroesclerosis**, o endurecimiento de las pequeñas arterias que irrigan el riñón, es un trastorno caracterizado por la presencia de albúmina, cilindros, y en ocasiones hematíes o leucocitos en la orina (**hematuria** y **leucocituria**). Por lo general se acompaña de enfermedad vascular hipertensiva. La lesión fundamental es la esclerosis de las pequeñas arterias del riñón con atrofia secundaria de los glomérulos y cambios patológicos en el tejido intersticial.



Los **cálculos renales**, o piedras en el riñón, se pueden formar en éste o en la pelvis renal por depósitos de cristales presentes en la orina. La mayoría de ellos son cristales de oxalato de calcio. La infección o una obstrucción, pueden desempeñar un importante papel en su formación. En algunas ocasiones aparecen cuando el nivel de **calcio** en la **sangre** se eleva de forma anormal como en los trastornos de

## OSTEOPATÍA INTEGRAL

Un nuevo avance, un nuevo paso, una nueva visión holística de la osteopatía.

las **glándulas paratiroides**. En otros casos aparecen cuando el nivel de ácido úrico en la sangre es demasiado alto (véase **Gota**), por lo general debido a una dieta inadecuada y un consumo excesivo de **alcohol**.

La **ingestión excesiva de calcio y oxalato** en la dieta, junto con un aporte escaso de líquidos, pueden favorecer también la aparición de cálculos. Sin embargo, en la mayoría de los casos la causa es desconocida. Los cálculos pueden producir hemorragia, infección secundaria u obstrucción. Cuando su tamaño es pequeño, tienden a descender por el uréter hacia la vejiga asociados con un dolor muy intenso. El dolor cólico producido por los cálculos requiere tratamiento con analgésicos potentes o espasmolíticos, y puede aparecer de forma súbita tras el ejercicio muscular. Una vez que el cálculo alcanza la vejiga, es posible que sea expulsado por la orina de forma inadvertida, desapareciendo el dolor. Si el cálculo es demasiado grande para ser expulsado, es necesario recurrir a la cirugía o a la **litotricia**, procedimiento que utiliza ondas de choque generadas por un aparato localizado fuera del organismo, para desintegrar los cálculos.

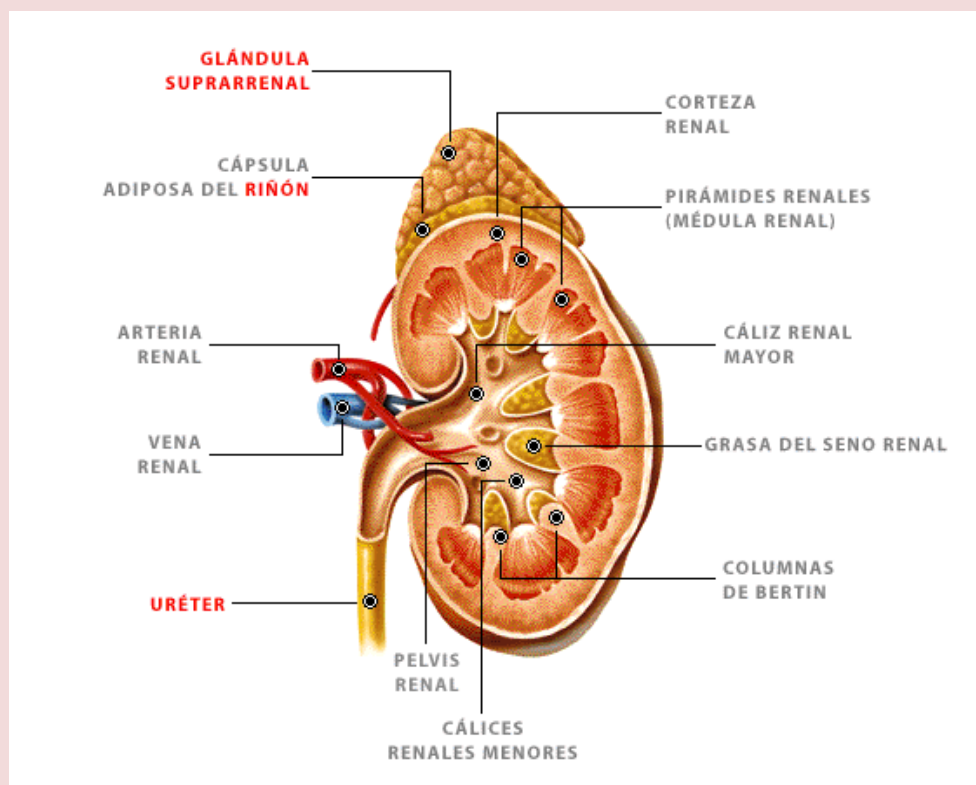
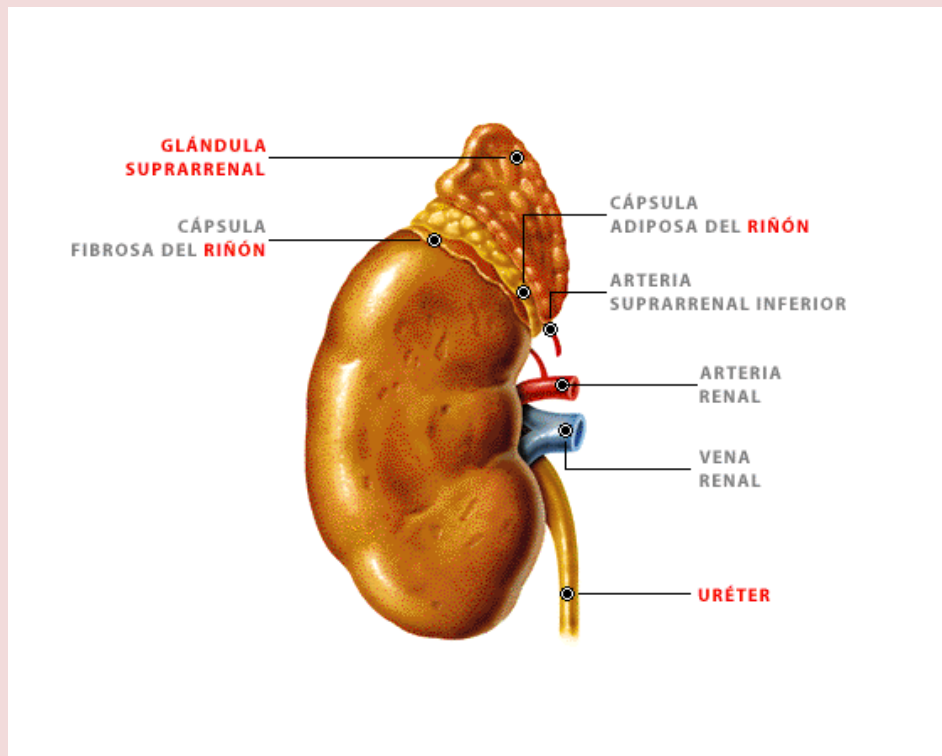
La **uremia** es la intoxicación producida por la acumulación en la **sangre** de los productos de desecho que suelen ser eliminados por el riñón. Aparece en la fase final de las enfermedades crónicas del riñón y se caracteriza por somnolencia, cefalea (dolor de cabeza), náuseas, insomnio, espasmos, convulsiones y estado de coma. El pronóstico es negativo, sin embargo, el desarrollo de las diferentes técnicas de diálisis periódica en la década de 1980, cuyo objetivo es eliminar de la sangre los productos de desecho y toxinas, y la generalización de los trasplantes de riñón han supuesto un gran avance para estos pacientes.

La **pielonefritis** es una **infección bacteriana** del riñón. La forma aguda se acompaña de fiebre, escalofríos, dolor en el lado afectado, micción frecuente y escozor al orinar. La pielonefritis crónica es una enfermedad de larga evolución, progresiva, por lo general asintomática (sin síntomas) y que puede conducir a la destrucción del riñón y a la uremia. La pielonefritis es más frecuente en **diabéticos** y más en mujeres que en hombres.

El tumor de Wilms, que es un tumor renal muy maligno, es más frecuente en los niños pequeños. Los últimos avances en su tratamiento han conseguido la curación de muchos niños con esta enfermedad. En el **lupus eritematoso** sistémico, que afecta sobre todo a mujeres en la cuarta década de la vida, el organismo produce anticuerpos que lesionan el riñón.

## OSTEOPATÍA INTEGRAL

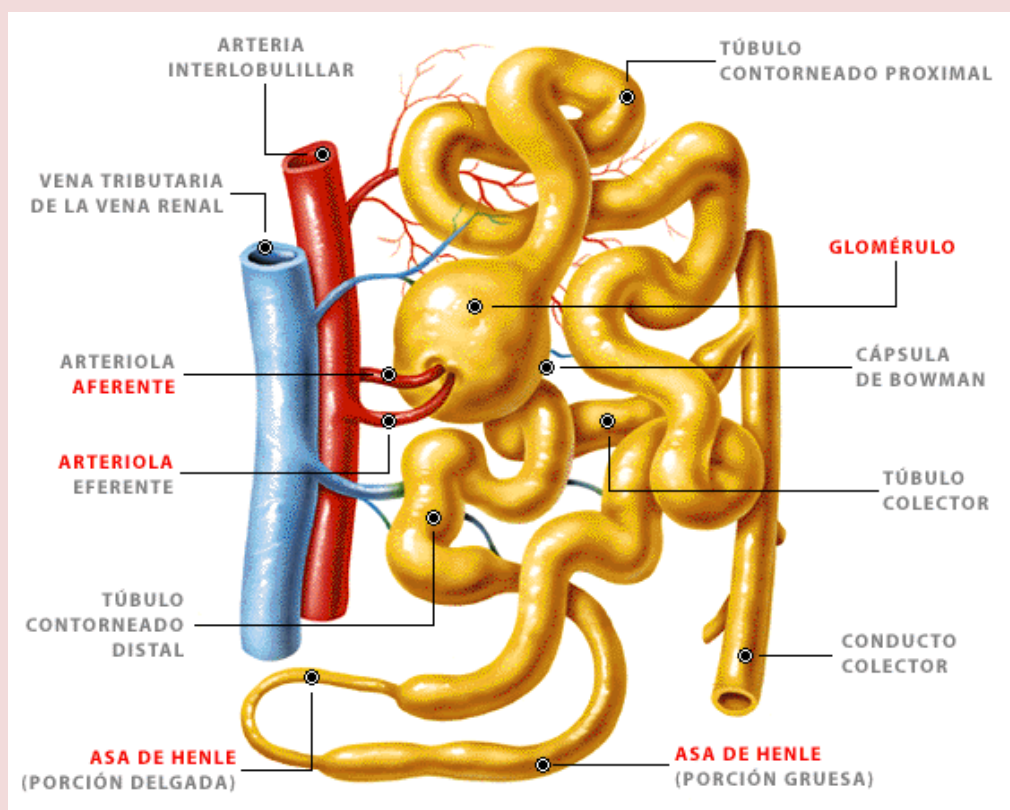
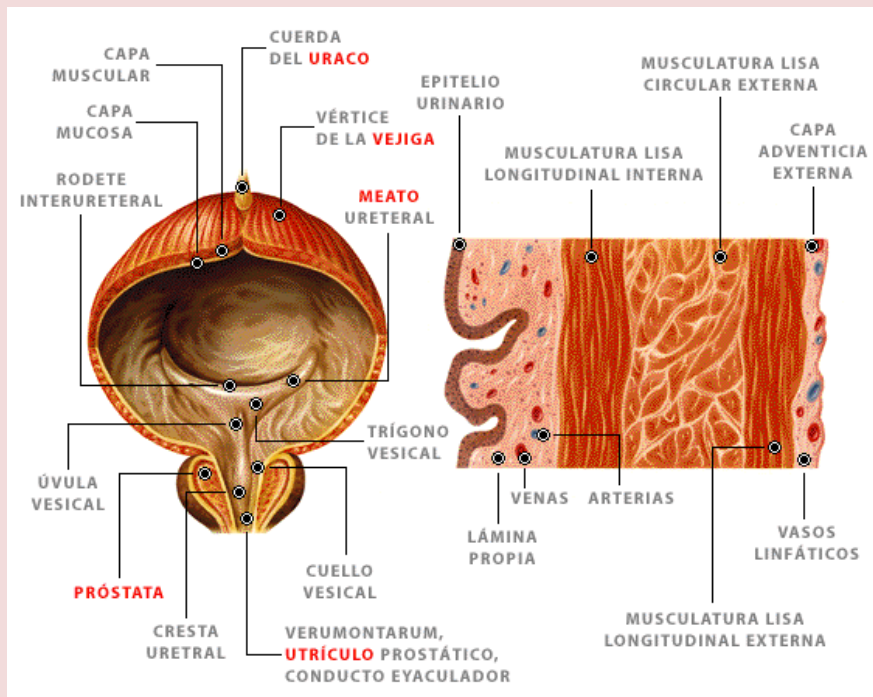
Un nuevo avance, un nuevo paso, una nueva visión holística de la osteopatía.





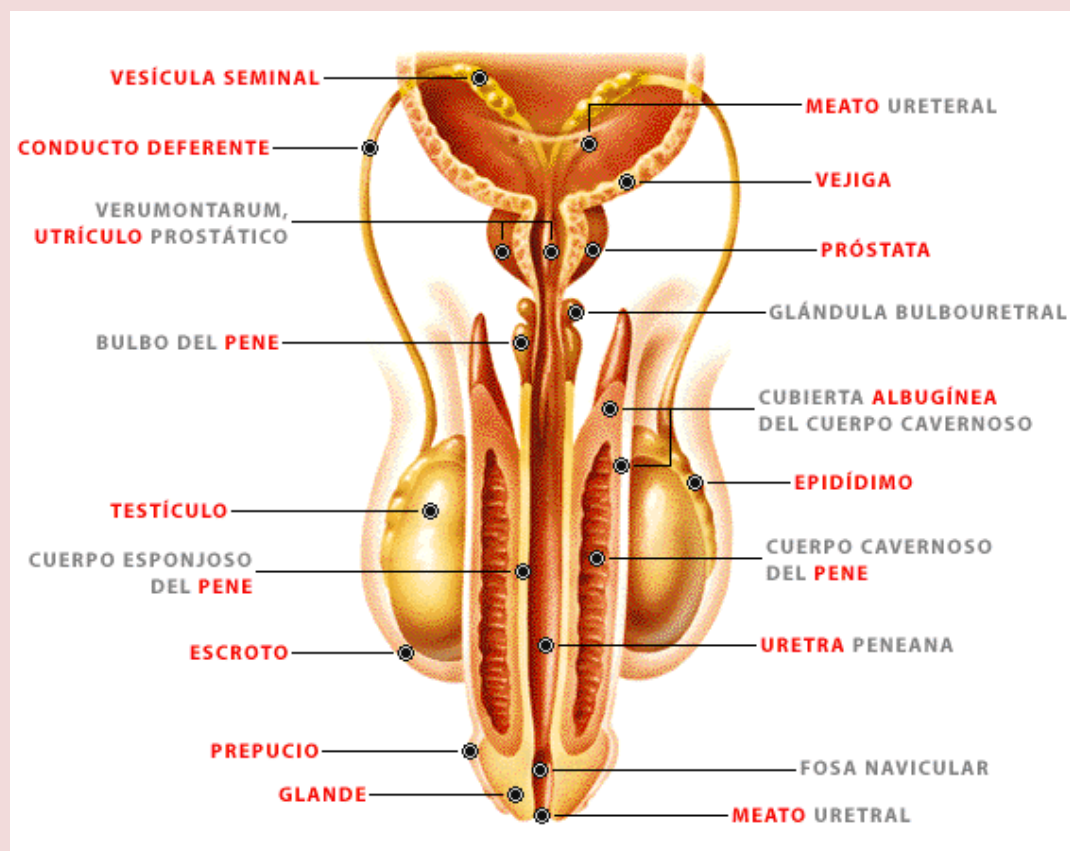
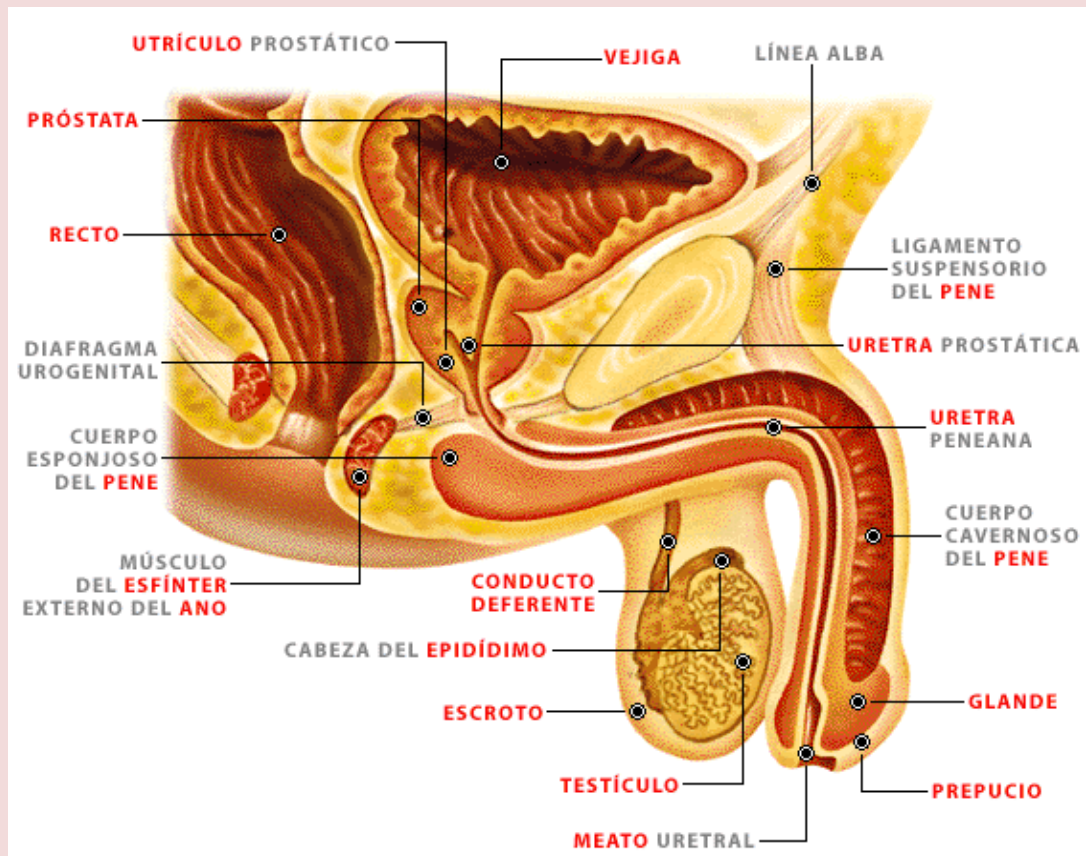
# OSTEOPATÍA INTEGRAL

Un nuevo avance, un nuevo paso, una nueva visión holística de la osteopatía.



## OSTEOPATÍA INTEGRAL

Un nuevo avance, un nuevo paso, una nueva visión holística de la osteopatía.



## OSTEOPATÍA INTEGRAL

Un nuevo avance, un nuevo paso, una nueva visión holística de la osteopatía.

